



**FACULDADE DE EDUCAÇÃO E MEIO AMBIENTE**

**CAMILA CARLA CARVALHO**

**ABORDAGEM FISIOTERAPÊUTICA NO PÓS-OPERATÓRIO DE  
ABDOMINOPLASTIA**

**ARIQUEMES – RO**

**2020**

**FACULDADE DE EDUCAÇÃO E MEIO AMBIENTE**

**CAMILA CARLA CARVALHO**

**ABORDAGEM FISIOTERAPÊUTICA NO PÓS-OPERATÓRIO DE  
ABDOMINOPLASTIA**

Trabalho de Conclusão de Curso, apresentado a Faculdade de Educação e Meio Ambiente – FAEMA. Como requisito parcial para a obtenção do Grau de Bacharel em Fisioterapia.

Orientador (a): Ms. Jéssica Castro dos Santos.

**ARIQUEMES – RO**

**2020**

**FICHA CATALOGRÁFICA**

**Dados Internacionais de Catalogação na  
Publicação (CIP) Biblioteca Júlio  
Bordignon – FAEMA**

---

C331a CARVALHO, Camila Carla .

Abordagem fisioterapêutica no pós-operatório de  
abdominoplastia. / por Camila Carla Carvalho. Ariquemes:  
FAEMA, 2020.

36 p.; il.

TCC (Graduação) - Bacharelado em Fisioterapia - Faculdade de Educação e Meio  
Ambiente - FAEMA.

Orientador (a): Profa. Ma. Jéssica Castro dos Santos .

1. Abdominoplastia. 2. Pós-operatório . 3. Modalidades  
fisioterapêuticas . 4. Complicações . 5. Cirurgia Plástica . I Santos  
, Jéssica Castro dos. II. Título.

III. FAEMA.

CDD:615.82

---

**Bibliotecária Responsável**

Herta Maria de  
Açucena do N.  
Soeiro CRB 1114/11

**CAMILA CARLA CARVALHO**

**ABORDAGEM FISIOTERAPÊUTICA NO PÓS-OPERATÓRIO DE  
ABDOMINOPLASTIA**

Trabalho de Conclusão de Curso para  
obtenção do Grau de Bacharel em  
Fisioterapia apresentado a Faculdade de  
Educação e Meio Ambiente – FAEMA.

**BANCA EXAMINADORA**

---

Orientador (a): Prof<sup>a</sup>. Ms. Jéssica Castro dos Santos  
Faculdade de Educação e Meio Ambiente – FAEMA

---

Prof<sup>a</sup>. Ms. Patrícia Caroline Santana  
Faculdade de Educação e Meio Ambiente – FAEMA

---

Prof. Esp. Clediane Molina de Sales  
Faculdade de Educação e Meio Ambiente – FAEMA

Ariquemes, 22 de Outubro de 2020.

*Dedico este trabalho aos meus avôs Geraldo  
e José que já estão a morar no céu...*

## AGRADECIMENTOS

Primeiramente agradeço a Deus por me conceder a vida e por preservá-la todos os dias, por me dar saúde e oportunidades para que eu pudesse chegar onde estou hoje. Agradeço a ele por poder realizar o sonho de me formar, teve momentos na vida em que achei que isso nunca seria possível, mas ele me capacitou. Obrigada Senhor!

Agradeço aos meus pais Helena e Francisco por toda dedicação, apoio, proteção e cuidado que sempre tiveram comigo, por todo amor e carinho que me dão e por lutarem incansavelmente para que eu pudesse ter o melhor. Agradeço cada esforço e cada sacrifício, espero um dia ter 1% da garra que vocês tem. Agradeço por me ensinarem a ser quem eu sou, por passarem para mim bons valores e por me fazerem ser uma pessoa de boa índole e bom coração. Devo tudo a vocês!

Agradeço ao meu namorado (futuro esposo) Renê por me incentivar a sempre ser uma pessoa melhor do que posso ser, por me apoiar nessa jornada e em todas que poderão surgir. Seu amor é muito importante pra mim, obrigada por sempre estar o meu lado e me dar forças.

Gostaria de agradecer as minhas amigas Raquel e Thalita pelo companheirismo nesses 5 anos, em cada dificuldade que tivemos passamos juntas e foi muito bom tê-las ao meu lado nos momentos de incerteza, seja na vida acadêmica ou na vida pessoal e também nos momentos de alegria. As conheci nessa caminhada mas gostaria de leva-las para a vida toda.

Gostaria de agradecer aos meus professores Luiz, Michele, Patrícia Santana, Patrícia Morsch e em especial minha orientadora Jéssica Castro e também a professora Rosani por nos auxiliar e nos capacitar nesses 5 anos, saibam que vocês são exemplos a serem seguidos. Obrigada por dividir comigo e com toda a turma o conhecimento que vocês possuem e também pelo carinho que sempre tiveram conosco.

Gostaria de agradecer a todos meus colegas de turma por tornar essa jornada melhor, pois direta ou indiretamente sempre contribuímos para o crescimento um do outro. Tivemos problemas, mas que turma não tem?! Apesar de todas circunstancias sempre fomos unidos e sempre ajudamos uns aos outros no que pudéssemos. Somos uma família!

## RESUMO

A busca incansável para possuir um contorno corporal bem definido, tem provocado um aumento significativo na procura por procedimentos cirúrgicos. Como exemplo desses procedimentos tem a abdominoplastia, que tem como objetivo remodelar o contorno corporal e a parede abdominal por meio da remoção de pele e de tecido adiposo excedente. Todos os anos são realizadas muitas cirurgias como esta, e apesar do avanços tecnológicos relacionados a esses procedimentos, a ocorrência de complicações pós-operatórias ainda é frequente. Neste contexto, a fisioterapia dermatofuncional tem se tornado uma aliada as cirurgias plásticas, com o objetivo de prevenir e/ou minimizar complicações pós-operatórias e disfunções físico funcionais, além de proporcionar qualidade de vida e bem estar. O presente estudo trata-se de uma revisão bibliográfica do tipo exploratória descritiva, com abordagem qualitativa. Realizada através do levantamento bibliográfico por meio das seguintes plataformas indexadas digitais: *Scientific Eletronic Library Online* (SciELO), Google Acadêmico e obras do acervo online da Biblioteca Júlio Bordignon da Faculdade de Educação e Meio Ambiente (FAEMA). O objetivo do presente estudo foi discorrer sobre o papel da fisioterapia na minimização das complicações advindas do pós-operatório de abdominoplastia. Contudo, foi possível concluir que a atuação da fisioterapia dermatofuncional é muito importante para a minimização das complicações pós-operatórias, porém devido à escassez de estudos a respeito do tema, se faz necessário que sejam realizadas novas pesquisas para se obter melhor conhecimento a respeito dos benefícios dos recursos fisioterapêuticos para o pós-operatório de abdominoplastia.

**Palavras-chave:** Abdominoplastia. Complicações Pós-operatórias. Modalidades Fisioterapêuticas.

## ABSTRACT

The tireless search for a well-defined body contour has caused a significant increase in the demand for surgical procedures. An example of these procedures is abdominoplasty, which aims to reshape the body contour and the abdominal wall by removing excess skin and adipose tissue. Every year, many surgeries are performed like this, and despite the technological advances related to these procedures, the occurrence of postoperative complications is still frequent. In this context, dermatofunctional physiotherapy has become an ally to plastic surgery, with the aim of preventing and / or minimizing postoperative complications and functional physical dysfunctions, in addition to providing quality of life and well-being. The present study is a descriptive exploratory bibliographic review, with a qualitative approach. Performed through bibliographic survey through the following digital indexed platforms: Scientific Electronic Library Online (SciELO), Google Scholar and works from the online collection of the Júlio Bordignon Library of the Faculty of Education and Environment (FAEMA). The aim of the present study was to discuss the role of physiotherapy in minimizing complications arising from the post-operative period of abdominoplasty. However, it was possible to conclude that the performance of dermatofunctional physiotherapy is very important for minimizing postoperative complications, however due to the scarcity of studies on the subject, it is necessary that new researches be carried out to obtain better knowledge about the benefits of physiotherapeutic resources for the postoperative period of abdominoplasty.

**Keywords:** Abdominoplasty. Postoperative complications. Physiotherapeutic modalities



## LISTA DE FIGURAS

Figura 01 – Músculos da parede abdominal.....	13
Figura 02 – Técnica da cirurgia de abdominoplastia clássica .....	15
Figura 03 – Técnica da cirurgia de mini abdominoplastia .....	16
Figura 04 – Técnica da cirurgia de abdominoplastia circunferencial .....	16
Figura 05 – Posicionamento da cama e postura .....	20

## **LISTA DE SIGLAS**

DLM	Drenagem Linfática
Laser	Light Amplification by the Stimulated Emission of Radiation
UST	Ultrassom Terapêutico
ISAPS	Sociedade Internacional de Cirurgia Plástica

# SUMÁRIO

<b>INTRODUÇÃO</b> .....	<b>9</b>
<b>2 OBJETIVOS</b> .....	<b>11</b>
2.1. OBJETIVO PRIMÁRIO .....	11
2.2. OBJETIVOS SECUNDÁRIOS .....	11
<b>3 METODOLOGIA</b> .....	<b>12</b>
<b>4 REVISÃO DE LITERATURA</b> .....	<b>13</b>
4.1 ANATOMIA ABDOMINAL.....	13
4.2 ALTERAÇÕES ESTÉTICAS DO ABDÔMEN .....	14
4.3 ABDOMINOPLASTIA .....	14
4.4 COMPLICAÇÕES PÓS-OPERATÓRIAS .....	17
4.5 REPARAÇÃO TECIDUAL .....	19
4.6 ATUAÇÃO DO FISIOTERAPEUTA DERMATOFUNCIONAL E RECURSOS FISIOTERAPEUTICOS .....	19
<b>4.5.1 Drenagem Linfática Manual</b> .....	<b>21</b>
<b>4.5.2. Ultrassom terapêutico</b> .....	<b>22</b>
<b>4.5.3 Laser Terapêutico</b> .....	<b>23</b>
<b>4.5.4 Crioterapia</b> .....	<b>24</b>
<b>4.5.5 Cinesioterapia</b> .....	<b>25</b>
<b>CONSIDERAÇÕES FINAIS</b> .....	<b>26</b>
<b>REFERÊNCIAS</b> .....	<b>27</b>
<b>ANEXOS</b> .....	<b>35</b>

## INTRODUÇÃO

A busca incansável para possuir um contorno corporal bem definido, tem provocado um aumento significativo na procura por procedimentos cirúrgicos, devido os mesmo serem considerados seguros e de resultados rápidos (PACHECO, 2019). As cirurgias estéticas além de estar diretamente relacionada a autoestima e bem estar, provocam modificações no corpo que podem torná-lo mais próximo daquilo que se define como padrão de beleza para algumas culturas. E ainda propõe reparar alterações corporais que podem ter ocorrido com o passar do tempo (ZANELLA; RUCKL; VOLOSZIN (2011).

A Sociedade Internacional de Cirurgia Plástica (ISAPS) divulgou em 2018 resultados de um estudo, na qual informava o crescimento de 5% nos procedimentos cirúrgicos estéticos no ano de 2017. No ranking dos países que mais realizam cirurgias plásticas, o Brasil ocupa a segunda posição, perdendo apenas para os Estados Unidos (ISAPS, 2018).

Entre as cirurgias plásticas mais realizadas em todo o mundo, podemos citar a abdominoplastia. Este procedimento tem como objetivo remodelar o contorno corporal e a parede abdominal por meio da remoção de pele e de tecido adiposo excedente (VIDAL; BERNER; WILL, 2017).

Um alto número de abdominoplastia são realizadas todos os anos, e a propensão é que essa quantidade aumente ainda mais a cada ano, com isso é fundamental obter conhecimento das possíveis complicações que podem estar associadas a este procedimento. As complicações mais comuns que podem ser observadas são os hematomas, seroma, infecções da ferida, necrose da pele, deiscência da ferida e hipertrofia cicatricial (PRESMAN et al., 2015).

A fisioterapia dermatofuncional tem se tornado uma aliada a cirurgia plástica com o objetivo de prevenir e/ou minimizar complicações pós-operatórias e disfunções físico funcionais, além de proporcionar qualidade de vida e bem estar. No que diz respeito às complicações, a intervenção fisioterapêutica tem demonstrado bons resultados em diversas delas, e ainda tem possibilitado um retorno mais breve do paciente para suas atividades (TACANI et al., 2013).

O presente estudo justifica-se devido as complicações pós-operatórias trazerem consequências que possam colocar em risco o resultado da cirurgia e a vida do paciente, e a fisioterapia possui recursos que podem auxiliar na minimização

destas complicações, proporcionando ao paciente uma recuperação mais rápida e de maior qualidade.

## 2 OBJETIVOS

### 2.1. OBJETIVO PRIMÁRIO

Discorrer sobre o papel da fisioterapia na minimização das complicações advindas do pós-operatório de abdominoplastia.

### 2.2. OBJETIVOS SECUNDÁRIOS

- Descrever a anatomia abdominal;
- Relatar as alterações estéticas do abdômen;
- Explicar sobre a abdominoplastia;
- Elencar as principais complicações que ocorrem no pós-operatório de abdominoplastia;
- Apontar a atuação do fisioterapeuta dermatofuncional e os recursos utilizados na minimização das complicações do pós-operatório;

### 3 METODOLOGIA

O presente estudo trata-se de uma revisão bibliográfica do tipo exploratória descritiva, com abordagem qualitativa. Realizada através do levantamento bibliográfico de matérias já publicados em revistas, jornais, artigos, teses, monográficas e dissertação. A pesquisa exploratória é realizada quando o tema abordado é pouco explorado, muitas vezes é o primeiro passo para iniciar uma pesquisa mais aprofundada (METODOLOGIA CIENTÍFICA, 200?).

Para o levantamento destes matérias bibliográficos foram utilizada as seguintes plataformas indexadas digitais: *Scientific Eletronic Library Online* (SciELO), PubMed, Biblioteca Virtual em Saúde (BVS), Google Acadêmico e obras do acervo online da Biblioteca Júlio Bordignon da Faculdade de Educação e Meio Ambiente (FAEMA). As palavras-chave foram utilizadas conforme os Descritores Controlados em Ciência e Saúde (DeCS) sendo elas em português e seus respectivos em inglês: Abdominoplastia/Abdominoplasty, Complicações Pós-operatórias/Postoperative Complications e Modalidades Fisioterapêuticas/ Physiotherapeutic Modality.

O critérios de inclusão usados para seleção dos estudos foram: artigos publicados nos últimos 10 anos, na língua portuguesa e inglesa que abordassem a temática e que estivessem disponível na íntegra.

Os critérios de exclusão foram: artigos que não estivessem dentro da data proposta e que não abordassem o tema.

## 4 REVISÃO DE LITERATURA

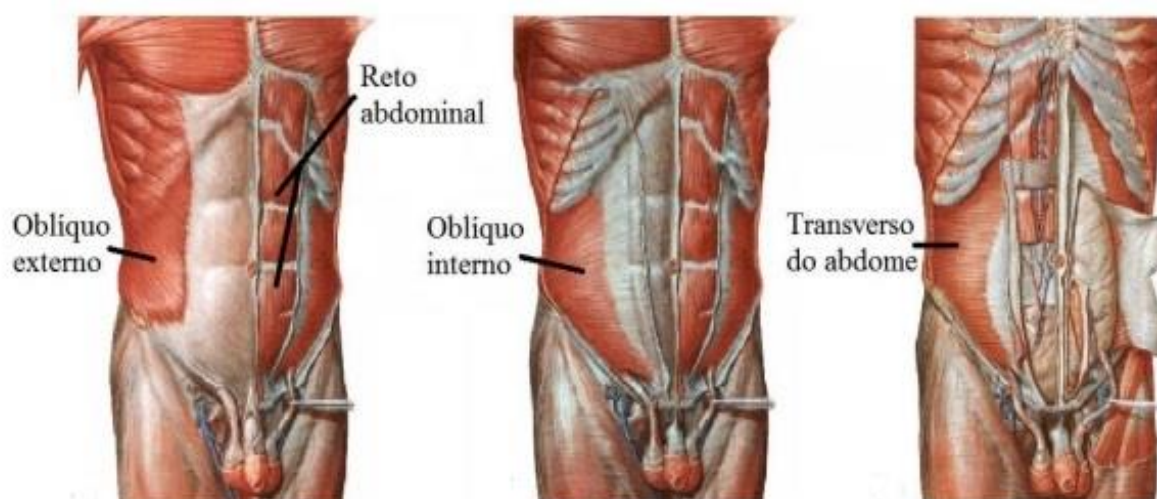
### 4.1 ANATOMIA ABDOMINAL

A parede abdominal é basicamente formada por pele, tecido subcutâneo e os músculos abdominais (ZANELLA; RUCKL; VOLOZIN, 2011). A pele é o revestimento do corpo humano, e possui duas camadas: epiderme encontrada superficialmente e a derme situada logo abaixo (MENEZES NETO et al., 2015). As funções da pele são de: proteção, sensação, regulação térmica e excreção (VANPUTE; REGAN; RUSSO, 2016).

A hipoderme ou tela subcutânea é formada por tecido conjuntivo frouxo e faz a união da derme aos órgãos subjacentes. Nela se encontra células adiposas (de gordura) e grandes vasos sanguíneos que fazem a irrigação da pele, fibroblastos também podem ser encontrados. Suas funções são de isolante térmico, reserva de energia e modelação do corpo (BECKER, 2018). Fatores como, sexo, idade, estilo de alimentação e a região corporal influenciam na quantidade de tecido adiposo na hipoderme (VAN DE GRAFF, 2003).

Os principais músculos da parede abdominal são obliquo externo que se encontra mais superficial, obliquo interno logo abaixo, transversos do abdômen do abdome mais profundo e reto abdominal no centro, eles são bilaterais e estão separados pela linha média (GOSLING et al., 2019), eles podem ser observados na figura 01, logo abaixo.

Figura 01 – Músculos da parede abdominal.



Fonte: POLATO, (2017).



## 4.2 ALTERAÇÕES ESTÉTICAS DO ABDÔMEN

A gordura localizada, flacidez cutânea e diástase abdominal, são alterações estéticas geralmente encontradas na região do abdômen, que influenciam para que possíveis intervenções cirúrgicas como a abdominoplastia sejam realizadas (LEAL, 2017). Existem fatores que contribuem para o surgimento de alterações estéticas na região abdominal, alguns exemplos são: herança genética, sedentarismo, alimentação inadequada, gestação e perda excessiva de peso (SALDANHA, 2013).

De acordo com Da Silva e Mercado (2015), a gordura localizada pode ser descrita como acúmulo de tecido adiposo em determinada região corporal. O tecido adiposo realiza diversas funções, como por exemplo a proteção contra o frio, porém o mesmo só é saudável até certa quantidade no corpo, quando o acúmulo se torna excessivo passa a ser prejudicial, e do ponto de vista estético se torna um incômodo (LOFEU; DE BRITO; BARTOLOMEI, 2015).

A flacidez cutânea ou tissular é caracterizada pela perda da elasticidade e firmeza da pele. Ela acontece devido as fibras não realizarem a sustentação e elasticidade da pele de forma adequada, provocando uma proeminência no local em que se encontra. O envelhecimento, aumento de peso, emagrecimento e gestações são algumas condições que ocasionam a flacidez cutânea (BARATIERI; DE MOURA, 2019).

A diástase abdominal refere-se ao afastamento dos feixes musculares do reto abdominal na linha média, que esteja maior que 2,2 cm. Essa condição pode ou não estar associadas a hérnia da parede abdominal. A maior queixa em relação a diástase abdominal é alteração estética que ocorre no abdômen (CLAUS et al., 2018).

A abdominoplastia é um procedimento cirúrgico que vem ganhando espaço significativo entre as pessoas que possuem as alterações estéticas citadas anteriormente, ela consiste na remoção da pele e gordura excedente da região abdominal (DA SILVA, 2015).

## 4.3 ABDOMINOPLASTIA

Abdominoplastia ou dermolipectomia, são os termos utilizados para definir um procedimento cirúrgico que tem como objetivo a correção estética ou funcional da parede do abdômen. A cirurgia consiste na redução da flacidez de pele e remoção do

tecido adiposo em excesso, melhorando as curvas e a aparência estética do abdômen (SOUZA; BENATI, 2019).

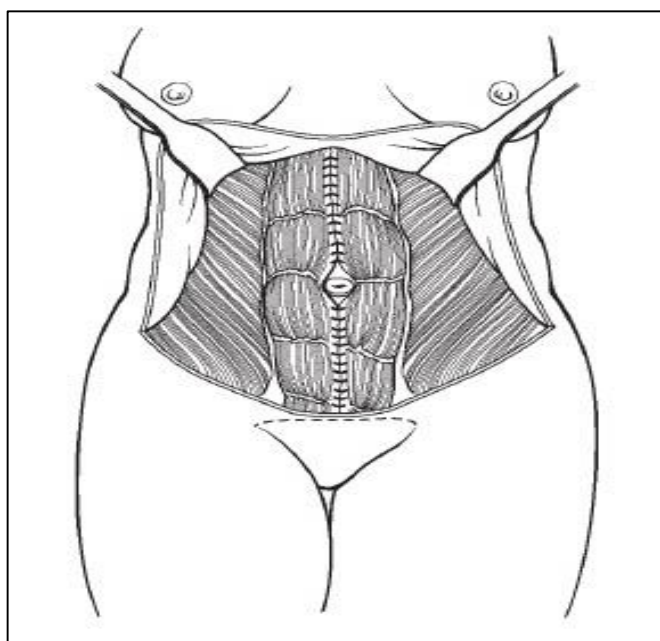
Essa cirurgia é comumente indicada para pessoas que apresentam gordura localizada excedente, flacidez da pele oriunda de gestações ou emagrecimento, diástase abdominal ou hérnias (SEGUNDO; MEJIA, 2017).

Capella e Mejia (200?) ressaltam que a abdominoplastia pode ser contraindicada em casos que o indivíduo possua flacidez tecidual mínima, problemas pulmonares, diabetes e tabagista.

Existem várias técnicas para a execução da abdominoplastia, sendo elas a abdominoplastia clássica ou completa, abdominoplastia modificada ou “mini abdominoplastia” e abdominoplastia circunferencial ou em cinto (CAVALCANTE, 2014). A escolha da melhor técnica dependerá da deformidade que o paciente apresenta, o cirurgião plástico realizará a anamnese e o exame físico para levantar as informações necessárias para que seja feita a escolha da abordagem mais adequada (LEAL, 2017).

Na abdominoplastia clássica ou completa (Figura 02), é realizado a remoção da pele flácida excedente juntamente com o tecido adiposo, é de suma importância que seja realizado o ajuste da região periumbilical durante o procedimento. Realiza-se uma incisão suprapúbica com transposição do umbigo e plicatura da musculatura retoabdominal (STAMM, 2018).

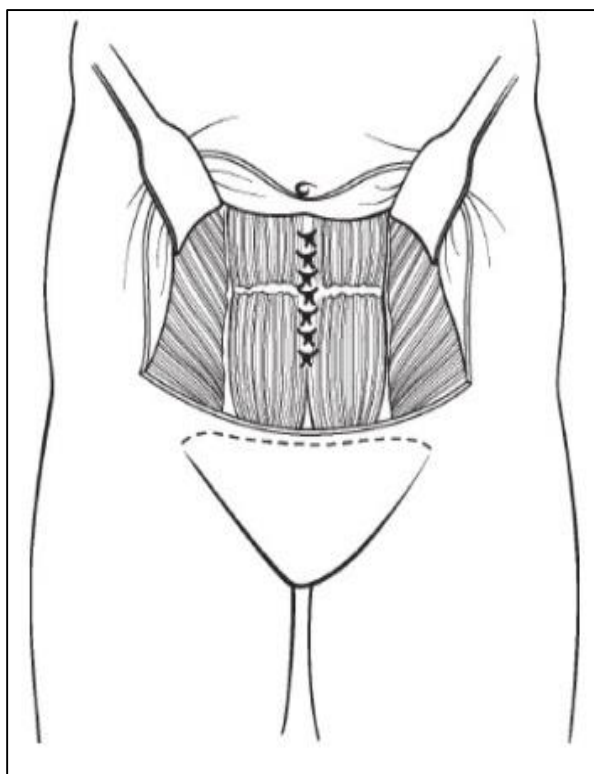
Figura 02 – Técnica da cirurgia de abdominoplastia clássica.



Fonte: THORNE, (2018).

A mini abdominoplastia (Figura 03) é menos invasiva que a abdominoplastia clássica, pois é realizada somente na região infra umbilical e não é realizada transposição do umbigo. Dessa forma a mini abdominoplastia oferece um resultado satisfatório e com uma cicatriz menor (ASSUMPÇÃO, 2012). É realizada uma incisão na região supra púbica, angulada para espinha íliaca ântero-superior, algumas vezes a incisão pode ser limitada a largura dos pelos pubianos, a dissecação é realizada até a fáscia muscular, o retalho abdominal é levado até a altura do umbigo e realização a plicatura da fáscia reto-abdominal. Posteriormente leva-se o retalho abdominal inferiormente para realizar a remoção de pele e gordura excedente (THORNE, 2018).

Figura 03 – Técnica da cirurgia de mini abdominoplastia.

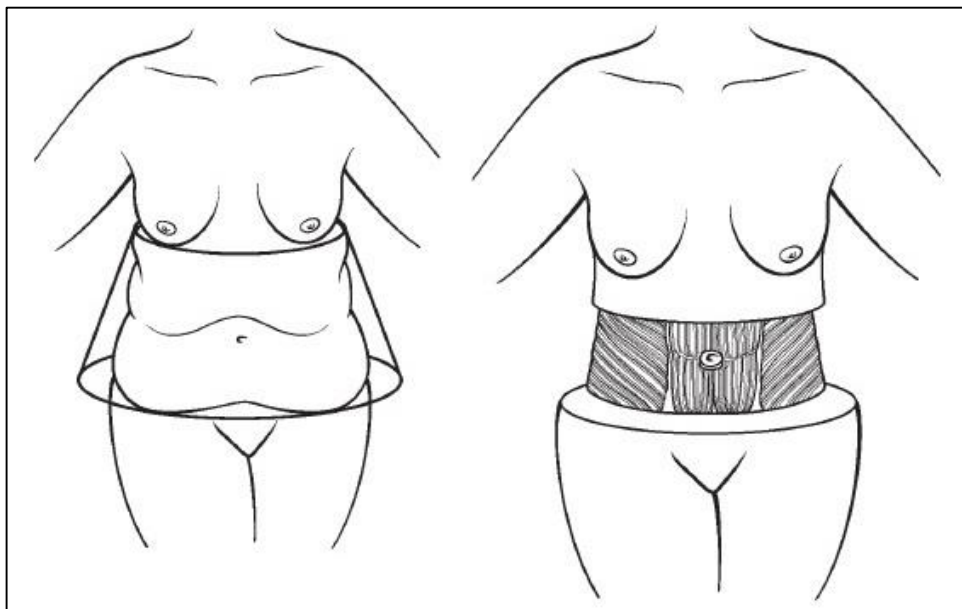


Fonte: THORNE, (2018).

A abdominoplastia circunferencial ou em cinto (Figura 04), é realizada em pacientes que possuem uma grande quantidade de pele flácida e gordura em toda a circunferência do tronco, com pregas localizadas na lombar e ptose dos glúteos, ou em caso de alterações em que a abdominoplastia clássica não é o suficiente para realizar a correção. Se bem aplicada a técnica traz grandes vantagens pois trata os excessos da região posterior melhorando o contorno da região glútea além da

suspensão anterolateral da coxa e o resultado na região anterior é semelhante ao da abdominoplastia clássica (DA SILVA, 2015).

Figura 04 – Técnica da cirurgia de abdominoplastia circunferencial.



Fonte: THORNE, (2018).

#### 4.4 COMPLICAÇÕES PÓS-OPERATÓRIAS

Em virtude do elevado crescimento na realização de cirurgias plásticas, vários pacientes tem procurado tratamentos pós-operatórios para conseguir uma recuperação mais rápida e com menos complicações. Os cirurgiões tem cada vez mais encaminhado seus pacientes para tratamentos pós-operatórios. Embora os procedimentos cirúrgicos estejam avançados tecnologicamente, ainda podem ocorrer complicações em função do próprio ato cirúrgico, fatores de riscos prévios e progresso pós-operatório (TACANI et al., 2013). Como descrito por Flores, De Brum e De Carvalho (2011) e Presman et al. (2015), o seroma, infecção da ferida, necrose, deiscência da ferida, cicatriz hipertrófica e hematomas são exemplos de complicações que costumam ocorrer no pós-operatório de abdominoplastia.

O seroma é caracterizado pelo acúmulo de fluido seroso constituído por exsudato, as causas ainda não são totalmente claras, mas existem possíveis teorias como a ruptura de vasos sanguíneos e linfáticos, a formação do espaço morto, forças de cisalhamento e liberação de reguladores inflamatórios (SOUZA et al., 2017). O

desenvolvimento de seroma é apontado como uma das mais frequente das complicações pós abdominoplastia, ocorrendo em 15% dos casos (MENDES, 2019).

A fibrose é uma complicação pós-operatória caracterizada por ondulações e rigidez tecidual na região lesionada, decorrente da produção de colágeno de forma desordenada (VIEIRA; NETZ, 2012). A fibrose traz ao paciente consequências como redução da mobilidade; sensação de encurtamento, dor e atraso na recuperação da cirurgia (PEREIRA et al., 2020).

A infecção na ferida em abdominoplastia tem incidência de 1% a 3%, sendo a segunda complicação mais presente nessa modalidade de cirurgia. Alguns pacientes possuem mais chances de ter infecção, como os diabéticos, imunossuprimidos e desnutridos. Calor, dor, rubor, endurecimento e eritema são sinais clássicos de uma infecção (MENDES, 2019).

Outra complicação que ocorre no pós-operatório de abdominoplastia é a denominada deiscência da ferida, que é quando a ferida se abre, é uma das mais graves, pois quando ela ocorre aumenta os riscos de infecção no local da cirurgia podendo colocar em risco tanto o resultado do procedimento quanto a vida do paciente (DE FREITAS, 2018).

A necrose é uma das complicações com menor incidência, é decorrente normalmente de processo infeccioso adjacente que desencadeia a má perfusão tecidual. O tabagismo é o principal fator para a ocorrência da necrose, ele aumenta em até 3 vezes a chances dela se desenvolver (GOMES, 2019). A incidência de necrose é 3% (VIDAL, 2017).

A cicatriz hipertrófica é caracterizada como uma cicatriz ruborizada, ressaltada e que algumas vezes provoca coceira. Essa cicatriz não ultrapassa as bordas da incisão original, pode ser dolorosa e limitar o movimento articular, além de ser incomoda (FAVERET; CUNHA, 2015). Essa complicação ocorre de 1 a 3% dos casos (VIDAL, 2017).

Os hematomas possui incidência de cerca de 2% em abdominoplastia, as manifestações do hematoma dependera de seu tamanho, quando pequeno pode ser assintomático, caso possua um tamanho mais elevado pode apresentar-se com edema, dor e equimose, normalmente nas primeiras 24h hematomas ativos podem suceder quadros de instabilidade hemodinâmica e choque hipovolêmico, por este motivo é necessários acompanha-los cuidadosamente (VIDAL, 2017).

#### 4.5 REPARAÇÃO TECIDUAL

A reparação tecidual é um processo que ocorre para restaurar a funcionalidade e integralidade do tecido que foi lesionado. Neste processo ocorrem reações bioquímicas e celulares, divididas em três fases que se sobrepõem e se completam, sendo elas: fase inflamatória, fase proliferativa e, por fim, a fase de remodelação (FARCIC et al., 2012).

A primeira fase (inflamatória) tem início nas primeiras 12 horas após a ocorrência da lesão, as plaquetas sanguíneas e os mastócitos se tornam ativos e liberam substâncias que são início ao reparo tecidual. Estas substâncias envolvem agentes quimiotáticos que atraem os leucócitos polimorfonucleares e os monócitos para o local da lesão. A segunda fase (proliferativa) dura cerca de três a quatro semanas, nas células que estão em ação começam a agir de forma combinada, para formar o novo tecido, que seja muito vascularizado, e que preencha a ferida. A célula essencial para a cicatrização é o macrófago, através da liberação de agentes quimiotáticos que acontece a estimulação da ação fibroblástica e a angiogênese. A terceira fase (remodelação) por perdurar por meses, é nesta fase que o tecido de granulação se tornará mais denso e com menor vascularização, formando a cicatriz (FUZIEL; MEJIA, 200?).

#### 4.6 ATUAÇÃO DO FISIOTERAPEUTA DERMATOFUNCIONAL E RECURSOS FISIOTERAPEUTICOS

Por volta de 1970 a fisioterapia começou a sua atuação na área da estética e em 1990 houve uma expansão da fisioterapia nesta área e em várias outras, desde esse momento notou-se que o fisioterapeuta possuía domínio teórico e prático em várias técnicas e então os investimentos na área estética começaram a aumentar. Em 1997 foi fundada a Comissão de Estudos em Fisioterapia Estética, sendo essa responsável pela idealização de substituir o nome de fisioterapia estética para fisioterapia dermatofuncional, sendo reconhecida em 2009 pelo Conselho Federal de Fisioterapia e Terapia Ocupacional (COFFITO), pela resolução nº362, como uma área de atuação exclusiva do fisioterapeuta (LEAL, 2017).

A fisioterapia dermatofuncional atua na prevenção, promoção e /ou reabilitação do sistema tegumentar no que diz respeito a consequências oriundas de

disfunções endócrino-metabólicas, dermatológicas, circulatórias, osteoarticulares e neurológica, tendo como resultado a recuperação estética e funcional (FERNANDES, 2019).

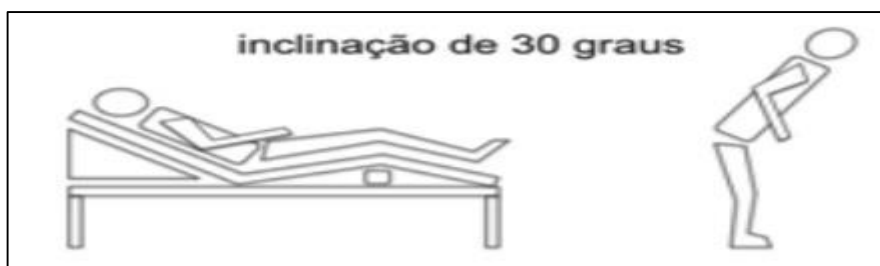A fisioterapia dermatofuncional tem se tornado muito recomendada pelos cirurgiões para o tratamento no pós-operatório de cirurgia plástica, pois nele o fisioterapeuta possui uma grande atuação. (DE ARRUDA; LANZIANI; DA SILVA, 2019).

O pós-operatório é um momento muito delicado e de muita importância, nele é necessário redobrar a atenção. Esse processo inicia assim que o paciente chega em casa e pode durar até seis meses, esse é o período em que o corpo demora para se restabelecer completamente. Portanto alguns cuidados são necessários neste período para que não ocorram complicações com a cirurgia. Deve se evitar o uso de bebidas alcoólicas, guloseimas e exposição solar (FURTADO et al., 2018).

O uso da cinta compressiva inicia-se no pós-operatório imediato e pode estender-se por até 3 meses, é colocada com tração e caso o paciente cinto dificuldade em respirar ela deve ser afrouxada. A cinta promove a compressão da região que foi dissecada e descolada durante o ato operatório, o que auxiliará na prevenção da formação de seroma e hematomas (COSTA; MEJIA, 2014; MOURA; MEJIA, 200?).

Durantes os primeiros dias de pós-operatório é necessário realizar um posicionamento específico na cama para que não ocorra pressão sobre as suturas, os joelhos devem ficar flexionados e o tronco superior deve estar levemente elevado, e a postura adotada pela/o paciente consiste em manter a flexão do tronco sobre a coxa de forma que não prejudique a cicatriz da cirurgia (Figura 05). É importante que se realize mobilização da/o paciente já no primeiro dia de pós-operatório para que não aconteça a formação de coágulos e que seja realizada a estimulação do retorno venoso (FURTADO et al., 2018).

Figura 05 – Posicionamento da cama e postura adotada.



Fonte: LEAL, (2017).

A atribuição do fisioterapeuta nesse contexto é de prevenir e/ou tratar complicações precoces ou tardias, restaurando a funcionalidade através da utilização de recursos fisioterapêuticos, sendo então capaz de proporcionar uma recuperação mais rápida e satisfatória ao paciente (MASSON et al., 2014). O planejamento do tratamento é realizado conforme as particularidades de cada procedimento (DA SILVA et al., 2012).

A fisioterapia dispõe de vários recursos que podem auxiliar na prevenção e redução das complicações pós-operatórias sendo os mais importantes a drenagem linfática manual, ultrassom, laser terapêutico, cinesioterapia e crioterapia (ADAMI; DA SILVA, 2015).

#### **4.5.1 Drenagem Linfática Manual**

A Drenagem Linfática Manual consiste em uma manobra terapêutica que age no sistema linfático e tem como principal objetivo remover o acúmulo de líquido do organismo (MATOSO; BENATI, 2019). Além disso estimula a circulação linfática, elimina toxinas e melhora a ação anti-inflamatória (SANTOS; CÂNDIDO; DA SILVA, 2013).

A DLM é apresentada por três principais métodos: Leduc, Vodder e Godoy, todas elas estão baseadas nos trajetos dos coletores linfáticos e linfonodos, sendo associadas a 3 categorias de manobras: manobra de captação, reabsorção e evacuação. No método de Leduc realiza-se manobras superficiais, no sentido de proximal/distal, seguido de distal/proximal, ela consiste em cinco movimentos combinados entre si: drenagem dos linfonodos, círculos com os dedos, círculo com o polegar, movimentos combinados e pressão de bracelete, obedecendo o fluxo linfático, executadas de dois modos: evacuação e captação (BATISTA et al., 2017).

O método de Vodder consiste em movimentos lentos e suaves, feito de forma rítmica, respeitando o sentido do fluxo linfático em direção ao terminal (subclavicular), onde finaliza a circulação linfática (BATISTA et al., 2017). O método Godoy sugere a eliminação de movimentos circulares, adota as regras hidrodinâmicas, da fisiologia e anatomia do sistema linfático. É uma técnica inovadora com a utilização de roletes, empregando uma leve pressão no caminho dos vasos linfáticos (FREITAS, 2015).

A DLM é de grande valia para o pós-operatório de cirurgias plásticas devido ao grande impacto que é causado ao tecido com a destruição de vasos e nervos, o



que leva o paciente a sentir dor, ter redução da sensibilidade cutânea e o surgimento de edemas, e com a realização precoce da técnica pode haver a melhora desses sintomas (DE FREITAS, 2018).

Zanella, Ruckl e Volosin (2011), realizaram um estudo através da aplicação de um questionário composto por perguntas abertas e fechadas com objetivo de levantar informações sobre a realização da abdominoplastia e sobre a realização da drenagem linfática manual no pós-operatório e quais benefícios foram obtidos com a técnica. A amostra foi composta por 10 mulheres e todas realizaram a drenagem linfática em seus pós operatórios, 40% realizaram 10 sessões e 60% realizaram 15 sessões, na opinião das participantes a drenagem linfática foi muito importante para a recuperação pós-operatória e os resultados observados, foram a redução do edema, desaparecimento dos hematomas, redução da dor e melhora de sensibilidade.

As contraindicações da DLM envolvem infecções agudas, neoplasias, insuficiência cardíaca, hipotensão arterial, hipertireoidismo não tratado, tromboflebites e asma brônquica grave (SOCIEDADE BRASILEIRA DE DERMATOLOGIA, 2017).

## **.5.2. Ultrassom terapêutico**

O Ultrassom Terapêutico (UST) é um aparelho que emite ondas sonoras inaudíveis pelo homem, e é um dos principais recursos utilizados na fisioterapia devido os efeitos benéficos de sua aplicação. O UST possui capacidade de gerar nos tecidos efeitos fisiológicos térmicos e não térmicos (LEITE et al., 2013). O UST possui dois modos de propagação sendo eles contínuo e pulsado, o modo contínuo produzirá os efeitos térmicos e o modo pulsado apresentará os efeitos não térmicos/mecânicos (COSTA; MEJIA, 2014).

Para que o UST realize o efeito térmico almejado é de suma importância que certa temperatura seja alcançada no tecido, cerca de 40° á 45°C por aproximadamente 5 minutos. Caso a temperatura aplicada ultrapasse esses valores, é possível que ocorra danos as células e se as temperaturas não atingirem esses valores os efeitos terapêuticos esperados, podem não serem obtidos (ITAKURA et al., 2012).

O UST é aplicado utilizando algum meio de propagação, como gel hidrossolúvel, a manipulação do cabeçote deve ser feita de forma lenta com

movimentos circulares, é necessário ter atenção com as proeminências ósseas para que não gere forças de cavitação (DE FREITAS; DE FREITAS; STRECK, 2011).

Quanto aos parâmetros de programação o UST apresenta frequências de 1,0 ou 3,0 MHz e também pode estar disponível na frequência de 5 MHz. A intensidade varia entre 0,1 e 3,0 W/cm<sup>2</sup> (SIQUEIRA, 2019). A frequência usada pelo UST determinara a profundidade em que a energia gerada atingira no tecido tratado, a frequência de 3MHz atingira tecidos mais superficiais com profundidades de aproximadamente 2 cm, e a frequência de 1MHz é utilizada para tratar tecidos mais profundos, de cerca de 3 a 5 cm (DA SILVA, 2018).

Tassinary (2010) relata que o tempo de aplicação do ultrassom, será calculado através das medidas da área que será realizado o tratamento, o valor dessa medida será dividida pelo valor da ERA (área efetiva de radiação do cristal).

As contraindicações de uso do UST são atribuídas a pessoas que possuem feridas abertas, tumores, diabetes descompensada, doença vascular e portadores de marca-passo, também não deve ser aplicado sobre glândulas e olhos (ROSA, 2018).

Por meio dos seus efeitos térmicos e não térmicos, o UST proporciona inúmeros benefícios, tais como, a aceleração da reparação tecidual e melhora das lesões, aumento do fluxo sanguíneo, redução da dor, melhora extensibilidade do tecido e dissolução de depósitos de cálcio (MIGOTTO, 2013).

#### **4.5.3 Laser Terapêutico**

Laser é a sigla para *Light Amplification by the Stimulated Emission of Radiation*, que traduzido para o português significa Amplificação de Luz por Emissão Estimulada de Radiação (TIM, 2011), a utilização do Laser como terapia foi descrita pela primeira vez por Mester et al. em 1971, que observaram que a irradiação de energia laser de baixa potência estimulava a regeneração de feridas, desde esse momento o laser é empregado no tratamento de várias doenças (OLIVEIRA, 2017).

Os Lasers podem ser classificados como de alta ou baixa potência, dependendo da intensidade de energia que ofertam. O laser de alta potência produz efeitos térmicos e são usados no meio médico (corte cirúrgico, coagulação, oftalmologia, cirurgia vascular e outros), e os lasers de baixa potência, produzem efeitos fotoquímicos, e tem sido bastante empregado para cicatrização e controle da dor (LUÍS, 2013).

O Laser terapêutico possui várias indicações, seu uso pode ser isolado ou associado a outros recursos, o mesmo desempenha atividades como modulação de células do sistema imune, estimulação da microcirculação, liberação de endorfinas, proliferação e migração celulares, promovendo ação analgésica, anti-inflamatória, bioestimulante e cicatrizante. A foto estimulação que é empregada pelo laser de baixa potência tem se destacado de maneira positiva no pós-operatório de feridas cirúrgicas, contribuindo para uma reparação tecidual mais breve e de boa qualidade (LINS et al., 2011).

Lopes, Pereira e Bacelar (2018), citam que para efeitos analgésicos utiliza-se de 2 a 4 Joules/cm<sup>2</sup>, efeito regenerativo 3 a 6 Joules/cm<sup>2</sup>, efeito circulatório 1 a 3 Joules/cm<sup>2</sup>, efeitos anti-inflamatórios 1 a 3 Joules/cm<sup>2</sup> e efeito estimulatório menos que 8 joules/cm<sup>2</sup>.

O laser aumenta o metabolismo por meio da radiação e isso influenciara na proliferação, na locomoção e maturação do fibroblasto, levando ao aumento da reabsorção de fibrina e de tecido de granulação e diminuição da inflamação, obtendo como resultado final uma melhora na cicatrização (LOPES; PEREIRA; BACELAR, 2018).

O tempo de aplicação do laser deve ser feito em média de 40 a 45 minutos, deve atentar-se para não ultrapassar esse tempo para que não haja decréscimo da efetividade da radiação. As sessões devem ter pelo menos 24h de intervalo entre uma e outra para evitar a somação de estímulos. Durante a aplicação do laser é necessário a utilização de óculos de proteção adequados para o terapeuta e para o paciente, pois o contato do laser com a córnea pode queimar a retina (FUZIEL; MEJIA, 200?).

#### **4.5.4 Crioterapia**

A crioterapia ou terapia com frio, consiste na aplicação de substancias que promova a redução da temperatura dos tecidos, ou seja, seu resfriamento com fins terapêuticos. Algumas das formas de aplicação terapêutica estão a de bolsas de gelo, que podem ou não ser associada a agua e imersão (DE CARVALHO et al., 2018).

Os efeitos fisiológicos gerados através da aplicação da crioterapia são a redução do fluxo sanguíneo, redução do metabolismo e anestesia no local da aplicação, ela também provoca vasoconstrição e reduz o hematoma (LEVENTHAL; BIANCHI; DE OLIVEIRA, 2010).

A crioterapia é um dos recursos térmicos disponíveis que contribuem no pós-operatório de cirurgia plástica, como citado anteriormente o frio provoca vasoconstrição o que reduzira o fluxo sanguíneo e ocasionara uma redução da hemorragia na área traumatizada, limitando o trauma tecidual. É uma técnica muito usada, com custos baixos e de fácil aplicação, sendo eficaz na redução do quadro álgico, edema e inflamação (MIGOTTO, 2013).

#### **4.5.5 Cinesioterapia**

A cinesioterapia é definida como o uso de movimentos e exercícios para fins terapêuticos, fundamenta-se em conhecimentos de anatomia, fisiologia e biomecânica, com o objetivo de proporcionar ao paciente um trabalho mais satisfatório e eficaz de prevenção, cura e reabilitação. O exercício terapêutico visa a manutenção ou recuperação de determinada função, ou seja, reparar a função normal do corpo ou preservar o bem estar, além da manutenção de força, mobilidade e flexibilidade (RIBEIRO; MARTINS; PEREZ, 2019).

O uso da cinesioterapia no pós-operatório é muito proveitoso para prevenir e tratar aderências ou fibroses, além de melhorar a circulação sanguínea, estimula o metabolismo aeróbico, contudo a realização dos exercícios deve respeitar as fases do processo de cicatrização, sem submeter a incisão a grandes tensões. Assim que o paciente receber autorização do cirurgião os exercícios já devem ser iniciados, sempre tomando cuidado com a cicatriz (SANTOS; CÂNDIDO; DA SILVA, 2013).

Deve-se realizar a mobilização do paciente no primeiro dia de pós-operatório e estimular a movimentação dos membros inferiores regularmente para evitar a formação de coágulos. No período inicial é necessário evitar a extensão do tronco superior para evitar pressão sobre a cicatriz operatória. É esperado que após a cirurgia ocorra uma depressão da respiração diafragmática e da atividade muscular do abdômen e tórax, podendo desencadear atelectasias, provocando uma piora no processo inflamatório e dor, com isso se faz necessário realizar a deambulação, e também manobras de reexpansão pulmonar que melhora as complicações respiratórias (SANTOS; CÂNDIDO; DA SILVA, 2013).

## CONSIDERAÇÕES FINAIS

O abdômen é formado basicamente por pele, tecido subcutâneo e músculos abdominais. Algumas alterações estéticas que ocorrem nessa região corporal, como a flacidez cutânea, gordura localizada e diástase abdominal, tem contribuído para que procedimentos cirúrgicos sejam realizados para a correção das mesmas, um exemplo desses procedimentos está a abdominoplastia.

A abdominoplastia é uma cirurgia que consiste na remoção de pele e tecido adiposo excedente na região abdominal. Seu objetivo é melhorar o contorno corporal e remover alterações estéticas que podem ocorrer com o tempo, múltiplas gravidez e grande emagrecimento.

Muitas cirurgias como essa ocorrem todos os anos, e mesmo com os avanços tecnológicos ainda podem ocorrer complicações pós-operatórias advindas do procedimento. As principais complicações que podem ocorrer são: seroma, hematoma, deiscência da ferida, infecção na ferida, necrose e cicatriz hipertrófica.

O pós-operatório é um momento muito delicado e nele é muito importante seguir alguns cuidados para prevenir a ocorrência de complicações. A atuação do fisioterapeuta dermatofuncional também é de grande valia no tratamento pós-operatório, pois o mesmo possui o papel de prevenir e/ou minimizar as complicações através da utilização de seus recursos. Os principais são: drenagem linfática manual, ultrassom terapêutico, laser, crioterapia e cinesioterapia.

Portanto é possível concluir que a atuação do fisioterapeuta dermatofuncional é muito importante para a minimização de complicações pós-operatórias. Porém devido à escassez de estudos a respeito do tema, se faz necessário que sejam realizadas novas pesquisas para que seja possível se obter melhor conhecimento a respeito dos benefícios dos recursos fisioterapêuticos para o pós-operatório de abdominoplastia.

## REFERÊNCIAS

- ADAMI, M.S.; DA SILVA, E. A. **Atuação da Fisioterapia dermatofuncional no pré e pós operatório de abdominoplastia e lipoaspiração: Revisão de literatura**. Tese de Doutorado. UNIVERSIDADE DE RIBEIRÃO PRETO. 2015. Disponível em: <http://conic-semesp.org.br/anais/files/2015/trabalho-1000019405.pdf>. Acesso em: 22 Jun. 2020.
- ASSUMPÇÃO, G. G. Mini-abdominoplastia associada à lipoaspiração e abaixamento da cicatriz umbilical sem descolamento pedicular. **Revista Brasileira de Cirurgia Plástica**, v. 27, n. 3, p. 450-456, 2012. Disponível em: <http://www.rbc.org.br/details/1190/lipoaspiracao-associada-a-miniabdominoplastia-com-abaixamento-do-umbigo-sem-desinsercao-umbilical>. Acesso em: 22 Jun. 2020.
- BARATIERI, B. C.; DE MOURA, B.D. Análise dos efeitos da aplicação da criolipólise na flacidez tissular abdominal. **Revista de Iniciação Científica da ULBRA**, n. 17, 2019. Disponível em: <http://www.periodicos.ulbra.br/index.php/ic/article/view/5404/3660#>. Acesso em: 16 Jun. 2020.
- BATISTA, A. T. D. et al. DRENAGEM LINFÁTICA MANUAL: histórico, métodos e eficácia. **Maiêutica-Atividades Físicas, Saúde e Bem Estar**, v. 1, n. 1, 2018. Disponível em: <https://189-016-006-142.asselvi.edu.br/index.php/EIP/article/view/1823/911>. Acesso em: 31 Out. 2020.
- BECKER, R.O. **Anatomia Humana**. – Porto Alegre: SAGAH, 2018. Disponível em: <https://integrada.minhabiblioteca.com.br/#/books/9788595024113/cfi/557!/4/4@0.00:26.5>. Acesso em: 26 Ago. 2020.
- CAPELLA, R. F. S.; MEJIA, D. P. M. **Laser de baixa intensidade na cicatriz de abdominoplastia**. 200?. Disponível em: [https://portalbiocursos.com.br/ohs/data/docs/199/15Laser\\_de\\_Baixa\\_Intensidade\\_na\\_Cicatriz\\_de\\_Abdominoplastia.pdf](https://portalbiocursos.com.br/ohs/data/docs/199/15Laser_de_Baixa_Intensidade_na_Cicatriz_de_Abdominoplastia.pdf). Acesso em: 22 Jun. 2020.
- CAVALCANTE, M. C. C. **Pré-condicionamento com l-alanil-glutamina, l-arginina e ômega 3, 6 e 9 sobre as proteínas de choque térmico e marcadores inflamatórios em pacientes submetidas à abdominoplastia total**. 2014. Dissertação (Mestrado) – Universidade Federal do Ceará, Programa de Pós-Graduação Stricto Sensu em Cirurgia, Fortaleza, 2014. Disponível em: [http://www.repositorio.ufc.br/bitstream/riufc/13582/1/2014\\_dis\\_mcccavalcante.pdf](http://www.repositorio.ufc.br/bitstream/riufc/13582/1/2014_dis_mcccavalcante.pdf). Acesso em: 23 Jun. 2020.
- CLAUS, C. M. P. et al. Abordagem Laparoscópica Subcutânea Pré-Aponeurótica (Scola) Para Reparo De Hérnia Ventral E Diástase De Reto Abdominal: Descrição Técnica E Resultados Iniciais. **ABCD. Arquivos Brasileiros de Cirurgia Digestiva (São Paulo)**, v. 31, n. 4, 2018. Disponível em: [https://www.scielo.br/scielo.php?script=sci\\_arttext&pid=S0102-67202018000400400&lng=en&nrm=iso&tlng=pt](https://www.scielo.br/scielo.php?script=sci_arttext&pid=S0102-67202018000400400&lng=en&nrm=iso&tlng=pt). Acesso em: 16 Jun. 2020.

COSTA, E. C.; MEJIA, D.P.M. **Métodos terapêuticos dermatofuncionais no pós-operatório de abdominoplastia e lipoaspiração**. 2014. Disponível em: [https://portalbiocursos.com.br/ohs/data/docs/18/99\\_\\_MYtodos\\_terapYuticos\\_der mato-funcionais\\_no\\_pYs-operatYrio\\_de\\_abdominoplastia\\_e\\_lipoaspiraYYo.pdf](https://portalbiocursos.com.br/ohs/data/docs/18/99__MYtodos_terapYuticos_der mato-funcionais_no_pYs-operatYrio_de_abdominoplastia_e_lipoaspiraYYo.pdf). Acesso em: 01 Out. 2020.

COSTA, V. C. **Laser terapia e ultrassom no tratamento pós-operatório da cirurgia plástica de abdominoplastia: Revisão de literatura**. Pós-graduação em Fisioterapia Dermato Funcional–Faculdade Cambury, 2014. Disponível em: [https://portalbiocursos.com.br/ohs/data/docs/18/106\\_\\_Laserterapia\\_e\\_ultrassom\\_no \\_tratamento\\_pYsoperatYrio\\_da\\_cirurgia\\_plYstica\\_de\\_abdominoplastia\\_RevisYo\\_de \\_literatura.pdf](https://portalbiocursos.com.br/ohs/data/docs/18/106__Laserterapia_e_ultrassom_no _tratamento_pYsoperatYrio_da_cirurgia_plYstica_de_abdominoplastia_RevisYo_de _literatura.pdf). Acesso em: 18 Ago. 2020.

DA SILVA, C. Atuação fisioterapêutica no pós-operatório imediato de abdominoplastia. **Revista Visão Universitária**, v. 3, n. 1, 2015. Disponível em: <http://www.visaouniversitaria.com.br/ojs/index.php/home/article/view/66/45>. Acesso em: 23 Jun. 2020.

DA SILVA, M.V. et al. Protocolo fisioterapêutico para o pós-operatório de abdominoplastia. **Revista Terapia Manual: Posturologia**. v. 10, n. 49. p. 294. 2012. Disponível em: [http://s3.amazonaws.com/host-client-assets/files/mtprehab/tm\\_2012\\_49.pdf](http://s3.amazonaws.com/host-client-assets/files/mtprehab/tm_2012_49.pdf). Acesso em: 21 Jun. 2020.

DA SILVA, T.R.B. MERCADO, N.F. Criolipólise e sua eficácia no tratamento da gordura localizada: revisão bibliográfica. **Revista Visão Universitária**, v. 3, n. 1, 2015. Disponível em: <http://www.visaouniversitaria.com.br/ojs/index.php/home/article/view/58/0>. Acesso em: 16 Jun. 2020.

DA SILVA, V.P. **Os benefícios do ultrassom terapêutico na síndrome do túnel do carpo**. 2018. Trabalho de Conclusão de Curso (Graduação) – Faculdade da Cidade de Maceió – FACIMA, Bacharelado em Fisioterapia. 2018. Disponível em: [https://www.facima.edu.br/aluno/arquivos/tcc\\_valdemir\\_pereira.pdf](https://www.facima.edu.br/aluno/arquivos/tcc_valdemir_pereira.pdf). Acesso em: 21 Ago. 2020.

DE ARRUDA, J. M.; LANZIANI, R.; DA SILVA, S. M. Atuação fisioterapêutica pós-operatório de abdominoplastia total. **Revista Miríade Científica**, v. 4, n. 1, 2019. <http://revista.faculdadecuiaba.com.br/index.php/miriadecientifica/article/view/47/42>. Acesso em: 21 Jun. 2020.

DE CARVALHO, Gabriela Bianca et al. EFEITOS DA CRIOTERAPIA SOBRE A DOR E EDEMA: UMA REVISÃO SISTEMÁTICA. **Rev. Varia Scientia-Ciências da Saúde**, v. 4, n. 2, p. 203-210. 2018. Disponível em: <http://saber.unioeste.br/index.php/variasaude/article/view/20086/13703>. Acesso em: 27 Ago. 2020.

DE FREITAS, L. D. M. **A Atuação Fisioterapêutica Na Fase De Cicatrização No Pós-Operatório De Abdominoplastia**. 2018. Trabalho de Conclusão de Curso (Graduação) Universidade de Cuiabá – UNIC, Bacharelado em Fisioterapia, Cuiabá 2018. Disponível em:

<http://repositorio.pgsskroton.com/bitstream/123456789/20235/1/LINDIANE%20DARC%20MORAIS%20DE%20FREITAS.pdf>. Acesso em: 19 Jun. 2020.

DE FREITAS, T. P.; DE FREITAS, L. S.; STRECK, E. L. Ultrassom terapêutico no mecanismo de cicatrização: uma revisão Therapeutic ultrasound mechanisms involved in wound healing: a revision. 2011. **Arquivos Catarinenses de Medicina**, v. 40, n. 1, 2011. Disponível em: <http://www.acm.org.br/revista/pdf/artigos/854.pdf>. Acesso em: 18 Ago. 2020.

FARCIC, T. S. et al. Aplicação do ultrassom terapêutico no reparo tecidual do sistema musculoesquelético. **Arquivos Brasileiros de Ciências da saúde**, v. 37, n. 3, 2012. Disponível em: <https://portalnepas.org.br/abcs/article/view/29>. Acesso em: 27 Out. 2020.

FAVERET, P. L. S.; CUNHA, K.S.G. Condutas atuais na prevenção da hipertrofia cicatricial pós-operatória. **Revista Brasileira de Cirurgia Plástica**. v. 30. 2015. Disponível em: <http://www.rbc.org.br/details/1694/pt-BR/condutas-atuais-na-prevencao-da-hipertrofia-cicatricial-pos-operatoria>. Acesso em: 27 Ago. 2020.

FERNANDES, M. I. S. Atuação da fisioterapia dermatofuncional na reabilitação de pacientes queimados: uma revisão integrativa de literatura. **Revista uningá**, v. 56, n. 3, p. 176-186, 2019. Disponível em: <http://revista.uninga.br/index.php/uninga/article/view/2972/2027>. Acesso em: 21 Jun. 2020.

FLORES, A.; DE BRUM, K. O.; CARVALHO, R. M. Análise descritiva do encaminhamento médico a tratamentos fisioterapêuticos dermato-funcionais nos períodos pré e pós-operatório de cirurgias plásticas cosméticas. **O mundo da Saúde**, v. 7, p. 408-14, 2011. Disponível em: [https://www.saocamilo-sp.br/pdf/mundo\\_saude/88/06\\_Analisedescritivadeencaminhamentomedico.pdf](https://www.saocamilo-sp.br/pdf/mundo_saude/88/06_Analisedescritivadeencaminhamentomedico.pdf). Acesso em: 17 Jun. 2020.

FREITAS, B. P. S. **Métodos de drenagem linfática manual no edema gestacional de membros inferiores: uma revisão de literatura**. 2015. Disponível em: <http://repositorio.faema.edu.br/handle/123456789/122>. Acesso em: 31 Out. 2020.

FURTADO G.P.Z. et al. Procedimentos estéticos pré e pós-operatório. Indaial: UNIASSELVI, 2018. Disponível em: <https://www.uniasselvi.com.br/extranet/layout/request/trilha/materiais/livro/livro.php?codigo=31711>. Acesso em: 29 Set. 2020.

FUZIEL, L. C.; MEJIA, D. P. M. **Utilização do laser de baixa potência na cicatrização no pós operatório de cirurgias em abdominoplastia**. 200?. Disponível em: [https://portalbiocursos.com.br/ohs/data/docs/234/31UtilizaYYo\\_do\\_laser\\_de\\_baixa\\_potYncia\\_na\\_cicatrizaYYo\\_no\\_pYs\\_operatYrio\\_de\\_cirurgias\\_em\\_abdominoplastia.pdf](https://portalbiocursos.com.br/ohs/data/docs/234/31UtilizaYYo_do_laser_de_baixa_potYncia_na_cicatrizaYYo_no_pYs_operatYrio_de_cirurgias_em_abdominoplastia.pdf). Acesso em: 23 Ago. 2020.



GOMES, F.G. Necrose da pele após abdominoplastia e mastopexia: relato de caso e revisão de literatura. **Revista Brasileira de Cirurgia Plástica**. v 34. n 2. p 23-24. 2019. Disponível em: <http://www.rbcpc.org.br/content/imagebank/pdf/v34supl2.pdf>. Acesso em: 06 Ago. 2020.

GOSLING, J.A. et al. **Anatomia humana: atlas colorido e texto**. 6 ed. – Rio de Janeiro: Elsevier, 2019. Disponível em: <https://integrada.minhabiblioteca.com.br/#/books/9788595150652/cfi/6/8!/4/2/64/4@0:33.8>. Acesso em: 26 Ago. 2020.

INTERNATIONAL SOCIETY OF AESTHETIC PLASTIC SURGERY. Global Survey Press Release – November, 2018. Disponível em: <https://www.isaps.org/wp-content/uploads/2018/11/2017-Global-Survey-Press-Release-br.pdf>. Acesso em: 13 Jun. 2020.

ITAKURA, D.A.; MAGAS, V.; NEVES, E.B.; NOHAMA, P. Alteração da temperatura nos tecidos biológicos com a aplicação do ultrassom terapêutico: uma revisão. **Fisioterapia em Movimento**, v. 25, n. 4, p. 857-868, 2012. Disponível em: [https://www.scielo.br/scielo.php?script=sci\\_arttext&pid=S0103-51502012000400019&lng=en&nrm=iso](https://www.scielo.br/scielo.php?script=sci_arttext&pid=S0103-51502012000400019&lng=en&nrm=iso). Acesso em: 19 Ago. 2020.

LEAL, S. **Atuação Da Fisioterapia Dermatofuncional Nas Complicações Da Abdominoplastia**. 2017. Trabalho de Conclusão de Curso (Graduação) – Faculdade de Educação e Meio Ambiente – FAEMA. Bacharelado em Fisioterapia, 2017. Disponível em: <http://repositorio.faema.edu.br/handle/123456789/1220>. Acesso em: 15 Jun. 2020.

LEITE, A. P. B. et al. Efetividade e segurança do ultrassom terapêutico nas afecções musculoesqueléticas. **Acta Fisiátrica**, v. 20, n. 3, p. 157-160, 2013. Disponível em: <http://www.periodicos.usp.br/actafisiatrica/article/view/103787>. Acesso em: 18 Ago. 2020.

LEVENTHAL, L.C. BIANCHI, R.C.; DE OLIVEIRA, J.V. Ensaio clínico comparando três modalidades de crioterapia em mulheres grávidas. **Rev. esc. enferm. USP** vol.44 no.2. São Paulo, 2010.

LINS, R. D. A. U. et al. Aplicação do laser de baixa potência na cicatrização de feridas. **Odontol. Clín.-Cient**, p. 511-516, 2011. Disponível em: [http://arquivos.info.ufrn.br/arquivos/2012174238a4d99473889bfef5c29035/artigo\\_la ser.pdf](http://arquivos.info.ufrn.br/arquivos/2012174238a4d99473889bfef5c29035/artigo_la ser.pdf). Acesso em 23 Ago. 2020.

LOFEU, G. M.; DE BRITO, L. R. A.; BARTOLOMEI, K. Atuação da radiofrequência na gordura localizada no abdômen: revisão de literatura. **Revista da Universidade Vale do Rio Verde**, v. 13, n. 1, p. 571-588, 2015. Disponível em: <http://periodicos.unincor.br/index.php/revistaunincor/article/view/2013>. Acesso em: 16 Jun. 2020.

LOPES, J. C.; PEREIRA, L. P.; BACELAR, I. A. Laser de baixa potência na estética-revisão de literatura. **Revista Saúde em Foco**, v. 10, p. 429-37, 2018. Disponível em: <http://portal.unisepe.com.br/unifia/wp->

content/uploads/sites/10001/2018/07/055\_Artigo\_laser\_de\_baixa\_potencia\_na\_estetica.pdf. Acesso em: 23 Ago. 2020.

LUÍS, A. A. **Efeitos do Laser de Baixa Potencia no processo de cicatrização de feridas cutâneas: revisão de literatura.** Trabalho de Conclusão de Curso (Bacharel em Fisioterapia), Centro Universitário de Formiga, Formiga, 2013. Disponível em: <https://bibliotecadigital.uniformg.edu.br:21015/xmlui/bitstream/handle/123456789/187/ArianeLuis-Fisio.pdf?sequence=1&isAllowed=y>. Acesso em: 23 Ago. 2020.

MASSON, I. F. B. et al. "Manual lymphatic drainage and therapeutic ultrasound in liposuction and lipoabdominoplasty post-operative period." **Indian journal of plastic surgery**: official publication of the Association of Plastic Surgeons of India v. 47, n 1. p. 70-76. 2014. Disponível em: <https://www.ncbi.nlm.nih.gov/pmc/articles/PMC4075221/>. Acesso em: 21 Jun. 2020.

MATOSO, K.R.; BENATI, M.A.F.N.O. Os benefícios da drenagem linfática no pós-operatório de cirurgias plásticas. **Revista Saberes da Faculdade São Paulo.** v 9, N. 1. 2019. Disponível em: <https://facsapaulo.edu.br/wp-content/uploads/sites/16/2019/07/OS-BENEF%C3%8DCIOS-DA-DRENAGEM-LINF%C3%81TICA-NO-POS-OPERATORIO-DE-CIRURGIAS-PLASTICAS.pdf>. Acesso em: 16 Ago. 2019.

MENDES, R.R.S. Complicações em abdominoplastia. **Revista Brasileira de Cirurgia Plástica.** v. 34. n. 2. p. 65-68. 2019. Disponível em: <http://www.rbc.org.br/content/imagebank/pdf/v34supl2.pdf>. Acesso em: 18 Jun. 2020.

MENEZES NETO, Amélia Tereza Menezes et al. Vitiligo: O problema que não está apenas na pele. **Revista Interdisciplinar Pensamento Científico**, v. 1, n. 2, 2015. Disponível em: <http://www.reinpec.org/reinpec/index.php/reinpec/article/view/93/56>. Acesso em: 23 Jun. 2020.

METODOLOGIA CIENTÍFICA. Pesquisa Exploratória. 200?. Disponível em: <https://www.metodologiacyentifica.org/tipos-de-pesquisa/pesquisa-exploratoria/>. Acesso em: 31 Out. 2020.

MIGOTTO, J. S. Atuação fisioterapêutica dermatofuncional no pós-operatório de cirurgias plásticas. **Rev. Elet. Gestão e Saúde**, v. 4, n. 1, p. 1365-1377, 2013. Disponível em: <http://periodicos.unb.br/index.php/rgs/article/download/187/177>. Acesso em: 27 Ago. 2020.

MOURA, V. M.; MEJIA, D. P.M. **A importância da técnica de drenagem linfática manual no tratamento pós-operatório de abdominoplastia.** 200?. Disponível em: [https://portalbiocursos.com.br/ohs/data/docs/18/112\\_-\\_A\\_importancia\\_da\\_tecnica\\_de\\_drenagem\\_linfatica\\_manual\\_no\\_tratamento\\_pos-operatorio\\_de\\_abdominoplastia.pdf](https://portalbiocursos.com.br/ohs/data/docs/18/112_-_A_importancia_da_tecnica_de_drenagem_linfatica_manual_no_tratamento_pos-operatorio_de_abdominoplastia.pdf). Acesso em: 10 Out. 2020.

OLIVEIRA, F.L.M. **Efeitos do Laser de Baixa Potência de AsGaAl no pós-operatório de cirurgia de terceiros molares inferiores.** Dissertação (Mestrado

em Odontologia), Universidade Federal do Espírito Santo, Programa de Pós-Graduação em Clínica odontológica, Vitória, 2017. Disponível em: [http://repositorio.ufes.br/bitstream/10/6955/1/tese\\_11488\\_Disserta\\_\\_o%20de%20Mestrado%20FI\\_via%20%20Lamanna%20%2019-12-2017.pdf](http://repositorio.ufes.br/bitstream/10/6955/1/tese_11488_Disserta__o%20de%20Mestrado%20FI_via%20%20Lamanna%20%2019-12-2017.pdf). Acesso em: 23 Ago. 2020.

PACHECO, P. P. Cuidados e tratamentos estéticos realizados por mulheres antes e após realização de cirurgia plástica na região abdominal. **Estética e Bem Estar-Tubarão**, 2019. Disponível em: <https://200.237.249.86/handle/12345/8117>. Acesso em: 13 Jun. 2020.

PEREIRA, D. S. et al. Efeito da liberação miofascial em fibrose no pós-operatório de lipoaspiração em abdome: um estudo piloto. **REVISTA INTERDISCIPLINAR CIÊNCIAS MÉDICAS**, v. 4, n. 1, p. 55-61, 2020. Disponível em: <http://faculdade.feluma.org.br/ojs/index.php/ricm/article/view/337/92>. Acesso em: 27 Out. 2020.

POLATO, D. **Investigação do início de ativação de músculos do tronco durante realização de tarefa motora em homens com e sem dor lombar**. 2017. Tese (doutorado), programa de engenharia biomédica. Rio de Janeiro, 2017. Disponível em: [http://www.peb.ufrj.br/teses/Tese0266\\_2017\\_01\\_12.pdf](http://www.peb.ufrj.br/teses/Tese0266_2017_01_12.pdf). Acesso em: 31 Out. 2020.

PRESMAN, B. et al. Persistent pain and sensory abnormalities after abdominoplasty. **Plastic and Reconstructive Surgery Global Open**, v. 3, n. 11, 2015. Disponível em: <https://www.ncbi.nlm.nih.gov/pmc/articles/PMC4727713/>. Acesso em: 14 Jun. 2020.

RIBEIRO, R. C.; MARTINS, P. C. de M. L.; PEREZ, F. S. B. Cinesioterapia no tratamento da dor lombar crônica: revisão de literatura. **Saúde & ciência em ação**, v. 5, n. 1, p. 82-91, 2019. Disponível em: <http://revistas.unifan.edu.br/index.php/RevistaICS/article/view/517/411>. Acesso em: 27 Ago. 2020.

ROSA, P. V. de. **Eletroterapia facial e corporal básica**. - Porto Alegre: Grupo A, 2018. 9788595026520. Disponível em: <https://integrada.minhabiblioteca.com.br/#/books/9788595026520/>. Acesso em: 18 Ago. 2020

SALDANHA, O. R. **Avaliação estética dos resultados da lipoabdominoplastia em pacientes com sobrepeso. Estudo comparativo**. Tese de Doutorado. Universidade de São Paulo. 2013. Disponível em: <https://www.teses.usp.br/teses/disponiveis/5/5132/tde12062013122730/publico/OsvaldoRibeiroSaldanha.pdf>. Acesso em: 15 Jun. 2020.

SANTOS, L. P.; CÂNDIDO, R. C. P. G.; DA SILVA, K. C. C. Fisioterapia dermatofuncional no pós-operatório de abdominoplastia: revisão de literatura. **Revista Amazônia**. 2013; 1 (2): 44, v. 55, 2013. Disponível em: <http://ojs.unirg.edu.br/index.php/2/article/view/474/170>. Acesso em 14 Jun. 2020.

SEGUNDO, G. M.; MEJIA, D. P. M. **Recursos fisioterapêuticos mais utilizados no pós-operatório de dermolipectomia abdominal: uma revisão sistemática.** Pós-graduação de Fisioterapia Dermatofuncional, Faculdade Ávila, 2017. Disponível em: [https://portalbiocursos.com.br/ohs/data/docs/19/39\\_\\_Recursos\\_fisioterapYuticos\\_mais\\_utilizados\\_no\\_pYs-operatYrio\\_de\\_dermolipectomia\\_abdominal.pdf](https://portalbiocursos.com.br/ohs/data/docs/19/39__Recursos_fisioterapYuticos_mais_utilizados_no_pYs-operatYrio_de_dermolipectomia_abdominal.pdf). Acesso em: 22 Jun. 2020.

SIQUEIRA, K. da S. **Ultrassom Terapêutico de alta potência no tratamento de lipodistrofia localizada abdominal: ensaio clínico randomizado duplo cego.** 2019. 113 f. Tese (Doutorado) – Universidade Tecnologia Federal do Paraná, Programa de Pós-Graduação em Engenharia Elétrica e Informática Industrial – CPGEI, 2019. Disponível em: [http://riut.utfpr.edu.br/jspui/bitstream/1/4735/2/CT\\_CPGEI\\_D\\_Siqueira%2c%20Karin%20da%20Silva\\_2019.pdf](http://riut.utfpr.edu.br/jspui/bitstream/1/4735/2/CT_CPGEI_D_Siqueira%2c%20Karin%20da%20Silva_2019.pdf). Acesso em: 20 Ago. 2020.

SOCIEDADE BRASILEIRA DE DERMATOLOGIA. **Drenagem linfática.** 2017. Disponível em: <https://www.sbd.org.br/dermatologia/pele/procedimentos/drenagem-linfatica/19/>. Acesso em: 31 Out. 2020.

SOUZA, L. S. et al. Comparação da ocorrência de seroma entre as técnicas de abdominoplastia convencional e em âncora nos pacientes pós-bariátricos. **Rev. bras. cir. plást.**, v. 32, n. 1, p. 78-86, 2017. Disponível em: <http://rbcp.org.br/details/1816/pt-BR/comparacao-da-ocorrenciadeseromaentre-as-tecnicas-de-abdominoplastia-convencional-e-em-ancora-nospacientes-pos-bariatricos>. Acesso em: 19 Jun. 2020.

SOUZA, S.R.S.; BENATI, M.A.F.N.O. A Atuação da fisioterapia dermatofuncional no pré e pós-operatório de mamoplastia e abdominoplastia: Uma revisão de literatura. **Rev. Saberes, Rolim de Moura**, vol. 9, n. 1, jan./jul, 2019. Disponível em: <https://facsao paulo.edu.br/wpcontent/uploads/sites/16/2019/07/AATUA%C3%87%C3%83O-DA-FISIOTERAPIA-DERMATOFUNCIONAL-NO-PR%C3%89-EP%C3%93SOPERAT%C3%93RIODEMAMOPLASTIAEABDOMINOPLASTIA-UMA-REVIS%C3%83O-DE-LITERATURA.pdf>. Acesso em: 22 Jun. 2020.

STAMM, L. N. **Estética aplicada à cirurgia plástica.** São Paulo – SP, SAGAH EDUCAÇÃO S.A; Grupo A, 2018.0. 9788595027978. Disponível em: <https://integrada.minhabiblioteca.com.br/#/books/9788595027978/>. Acesso em: 22 Jun 2020

TACANI, P. M. et al. Perfil clínico de pacientes atendidos em fisioterapia assistencial à cirurgia plástica: análise retrospectiva. **Conscientiae Saúde**, v. 12, n. 2, p. 290-297, 2013. Disponível em: <https://www.redalyc.org/pdf/929/92928018015.pdf>. Acesso em 14 Jun. 2020.

TASSINARY, J.A.F. **Ultrassom terapêutico associado ao princípio ativo cafeína: Análise de utilização fisioterapêutica, avaliação eletroquímica e de difusão vertical.** Dissertação (Mestrado em Ambiente e Desenvolvimento) – Centro Universitário UNIVANTES, Programa De Pós-Graduação em Ambiente e Desenvolvimento – PPGAD. Lajeado, 2010. Disponível em:

<https://www.univates.br/bdu/bitstream/10737/128/3/JoaoTassinary.pdf>. Acesso em: 22 Ago. 2020.

THORNE, C. H. **Grabb and Smith's Cirurgia Plástica**. Thieme Revinter Publicações LTDA, 2018. Disponível em: <https://books.google.com.br/books?hl=ptBR&lr=&id=nYxXDwAAQBAJ&oi=fndpg=PT7&dq=grabb+and+smith+cirurgia+plastica&ots=WloVhWjc67&sig=PaIr36bQRfhbtYCaxBn6D6WAWY#v=onepage&q=grabb%20and%20smith%20cirurgia%20plastica&f=false>. Acesso em: 23 Jun. 2020.

TIM, C. R. **Efeitos do laser de baixa intensidade e do Scaffold de Biosilicato® no processo de reparação óssea**. 2011. Dissertação (Mestrado em Biotecnologia) – Universidade Federal de São Carlos, São Paulo, 2011. Disponível em: <https://repositorio.ufscar.br/bitstream/handle/ufscar/6973/3621.pdf?sequence=1&isAllowed=y>. Acesso em: 23 Ago. 2020.

VAN DE GRAFF, K.M. **Anatomia Humana**. 6º ed. – Barueri, SP: Manoele, 2003. Disponível em: <https://integrada.minhabiblioteca.com.br/#/books/9788520452677/cfi/2!/4/2@100:0.00>. Acesso em: 26 Ago. 2020.

VANPUTTE, C.; REGAN, J.; RUSSO, A. **Anatomia e Fisiologia** de Seeley, Porto Alegre – RS | São Paulo – SP. 10º. Ed. 2016. Disponível em: [https://books.google.com.br/books?hl=ptBR&lr=&id=\\_vW0DAAAQBAJ&oi=fndpg=PR1&dq=sistema+tegumentar+anatomia&ots=cH\\_R6fZplC&sig=z6wmEEHvyLO2EolVq0AY9THKZA#v=onepage&q&f=true](https://books.google.com.br/books?hl=ptBR&lr=&id=_vW0DAAAQBAJ&oi=fndpg=PR1&dq=sistema+tegumentar+anatomia&ots=cH_R6fZplC&sig=z6wmEEHvyLO2EolVq0AY9THKZA#v=onepage&q&f=true). Acesso em: 23 Jun. 2020.

VIDAL, P.; BERNER, J. E.; WILL, P. A. Managing complications in abdominoplasty: a literature review. **Archives of plastic surgery**, v. 44, n. 5, p. 457, 2017. Disponível em: <https://www.ncbi.nlm.nih.gov/pmc/articles/PMC5621815/>. Acesso em: 13 Jun. 2020.

VIEIRA, T. S.; NETZ, D. J. A formação da fibrose cicatricial no pós cirúrgico de cirurgia estética e seus possíveis tratamentos: artigo de revisão. **Balneário Camboriú: Universidade do Vale do Itajaí**, 2012. Disponível em: <http://siaibib01.univali.br/pdf/Tauana%20Sofia%20Vieira.pdf>. Acesso em: 27 Out. 2020.

ZANELLA, B. I.; RUCKL, S.; VOLOSZIN, M. A importância da drenagem linfática manual no pós-operatório da abdominoplastia. **Rev. Lit.[periódico na internet]**, 2011. Disponível em: <http://siaibib01.univali.br/pdf/Betina%20Zanella,%20Suelen%20Ruckl.pdf>. Acesso em: 14 Jun. 2020.

## ANEXOS

### ANEXO I – RELATÓRIO DE VERIFICAÇÃO DE PLAGIO



#### RELATÓRIO DE VERIFICAÇÃO DE PLÁGIO

**DISCENTE:** Camila Carla Carvalho

**CURSO:** Fisioterapia

**DATA DE ANÁLISE:** 02.10.2020

#### RESULTADO DA ANÁLISE

##### Estadísticas

Suspeitas na Internet: **7,82%**

Percentual do texto com expressões localizadas na internet ⚠

Suspeitas confirmadas: **6,34%**

Confirmada existência dos trechos suspeitos nos endereços encontrados ⚠

Texto analisado: **93,01%**

*Percentual do texto efetivamente analisado (frases curtas, caracteres especiais, texto quebrado não são analisados).*

Sucesso da análise: **100%**

*Percentual das pesquisas com sucesso, indica a qualidade da análise, quanto maior, melhor.*

Analisado por Plagius - Detector de Plágio 2.4.11  
sexta-feira, 2 de outubro de 2020 14:54

#### PARECER FINAL

Declaro para devidos fins, que o trabalho da discente **CAMILA CARLA CARVALHO**, n. de matrícula **17669**, do curso de Fisioterapia, foi **APROVADO** na verificação de plágio, com porcentagem conferida em 7,82%. Devendo a aluna fazer as correções que se fizerem necessárias.

(assinado eletronicamente)  
**HERTA MARIA DE AÇUCENA DO N. SOEIRO**  
Bibliotecária CRB 1114/11  
Biblioteca Júlio Bordignon  
Faculdade de Educação e Meio Ambiente

## ANEXO II – CURRICULUM LATTES



### Camila Carla Carvalho

Endereço para acessar este CV: <http://lattes.cnpq.br/6184751514984593>

ID Lattes: **6184751514984593**

Última atualização do currículo em 11/09/2020

Graduada em Fisioterapia, pela Faculdade de Educação e Meio Ambiente - FAEMA, na cidade de Ariquemes - RO. (Texto informado pelo autor)

### Identificação

Nome	Camila Carla Carvalho
Nome em citações bibliográficas	CARVALHO, C. C.
Lattes ID	<a href="http://lattes.cnpq.br/6184751514984593">http://lattes.cnpq.br/6184751514984593</a>

### Endereço

### Formação acadêmica/titulação

2016	Graduação em andamento em Fisioterapia. Faculdade de Educação e Meio Ambiente, FAEMA, Brasil.
2011 - 2014	Ensino Médio (2º grau). Ricador Catanhede, EEEFMRC, Brasil.

### Formação Complementar

2017 - 2017	Liberação Miofascial Instrumental. (Carga horária: 8h). Faculdade de Educação e Meio Ambiente, FAEMA, Brasil.
-------------	--

### Produções

Produção bibliográfica

### Eventos

Participação em eventos, congressos, exposições e feiras

1. 1ª Semana de Fisioterapia. 2019. (Encontro).
2. IV ECAF - Encontro dos Acadêmicos de Fisioterapia: Os desafios para a fisioterapia na atualidade. 2019. (Encontro).
3. 2ª Aleita Físio: Porque nada é mais natural que amamentar.. 2018. (Encontro).
4. Comemoração ao dia do Fisioterapeuta. 2018. (Encontro).
5. Palestra de Técnicas de Programação Neurolinguística. 2018. (Outra).
6. 1º Evento de Conscientização e Prevenção ao Câncer de Mama. 2017. (Encontro).
7. Aleita Físio: Promoção dos benefícios do alimento materno. 2017. (Encontro).
8. Palestra Prevenção de Lesões.. 2017. (Outra).