

Assinado digitalmente por: Jucelia da Silva Nunes  
Razão: Sou responsável por este documento  
Localização: FAEMA- Ariquemes /Ro  
O tempo: 26-11-2019 21:35:33



## **FACULDADE DE EDUCAÇÃO E MEIO AMBIENTE**

**GEANIR SARUDAKIS SOUZA**

## **ASPECTOS TERAPÊUTICOS NO MELASMA**

**ARIQUEMES - RO**

Assinado digitalmente por: Vera Lucia Matias  
Gomes Geron  
Razão: Sou responsável pelo documento  
Localização: FAEMA Ariquemes Rondônia  
O tempo: 26-11-2019 21:03:33

**2019**

Assinado digitalmente por: DIONE RODRIGUES  
FERNANDES  
Razão: Sou responsável pelo documento  
Localização: FAEMA - Ariquemes/RO  
O tempo: 01-12-2019 14:24:04

**Geanir Sarudakis Souza**

## **ASPECTOS TERAPÊUTICOS NO MELASMA**

Monografia apresentada ao curso de Graduação em Farmácia da Faculdade de Educação e Meio Ambiente – FAEMA, como requisito parcial à obtenção de título de bacharelado: em Farmácia.

Prof<sup>ª</sup>. Orientadora: Esp. Jucélia da Silva Nunes.

Ariquemes - RO

2019

**Geanir Sarudakis Souza**

## **ASPECTOS TERAPÊUTICOS NO MELASMA**

Monografia apresentada ao curso de graduação em Farmácia, da Faculdade de Educação e Meio Ambiente – FAEMA como requisito parcial á obtenção do título de Bacharel.

### **COMISSÃO EXAMINADORA**

---

Orientadora: Prof<sup>a</sup> Esp. Jucélia da Silva Nunes  
Faculdade de Educação e Meio Ambiente - FAEMA

---

Prof<sup>a</sup>. Ms. Vera Lúcia Matias Gomes Geron  
Faculdade de Educação e Meio Ambiente - FAEMA

---

Prof. Dione Rodrigues Fernandes  
Faculdade de Educação e Meio Ambiente - FAEMA

Ariquemes, 01 de novembro de 2019.

**FICHA CATALOGRÁFICA**  
**Dados Internacionais de Catalogação na Publicação (CIP)**  
**Biblioteca Júlio Bordignon - FAEMA**

---

SO729a	SOUZA, Geanir Sarudakis.  Aspectos terapêuticos no melasma. / por Geanir Sarudakis Souza. Ariquemes: FAEMA, 2019.  36 p.  TCC (Graduação) - Bacharelado em Farmácia - Faculdade de Educação e Meio Ambiente - FAEMA.  Orientador (a): Profa. Esp. Jucélia da Silva Nunes.  1. Melasma. 2. Diagnósticos. 3. Tratamento. 4. Prevenção. 5. Fototipo. I Nunes, Jucélia da Silva. II. Título. III. FAEMA.
	CDD:615.4

---

**Bibliotecária Responsável**  
Herta Maria de Açucena do N. Soeiro  
CRB 1114/11

## **AGRADECIMENTOS**

Agradeço primeiramente a Deus, meu senhor, por ter me sustentado até aqui, sem minha fé em ti jamais conseguiria.

A minha família, que sempre me incentivou a nunca desistir, suportou-me apesar de todas as adversidades ao longo dessa árdua jornada de estudos.

Aos queridos docentes, que sempre estiveram presentes com suas palavras de motivação, transmitindo de forma exemplar todo conhecimento necessário para minha formação.

Aos colegas e amigos da turma, e aos que me acompanham antes mesmo do início desta trajetória.

E a você, Ezequiel Silva de Andrade, que já bem no finalzinho apareceu em minha vida, para dar um toque mais que especial.

Obrigada meu Deus, obrigada!

## RESUMO

Melasma é uma hipermelanose crônica ocasionada pela foto-exposição da pele, sendo mais comum na fronte, face, têmporas e, menos frequente, nas pálpebras, nariz e membros inferiores. Caracteriza-se pelo aparecimento de máculas acastanhadas mais ou menos escuras, de limites nítidos e contornos irregulares na pele. Afeta todos os grupos raciais e prevalece em mulheres. O presente estudo teve por objetivo descrever as principais formas de tratamento utilizadas no melasma. A metodologia utilizada foi através de uma revisão de literatura entre os anos de 2010 a 2019. O diagnóstico dessa patologia é de fácil realização, através do histórico familiar e pessoal, ou dependendo da situação por meio da luz de Wood. As terapêuticas combinadas possuem mais eficácia, segundo os dermatologistas e apresentam como principal finalidade, clarear as lesões e diminuir as áreas afetadas, sem causar efeitos colaterais como cicatrizes, hiperpigmentação pós-inflamatória e hipopigmentação das áreas subjacentes. As terapêuticas disponíveis são a proteção contra os raios solares, utilização de fármacos tópicos e técnicas de clareamento. Dentre os procedimentos mais executados estão os peelings. Portanto, o melasma não tem cura, mas pode ser reduzido ou desaparecer desde que a pele seja tratada e cuidada corretamente. O farmacêutico é fundamental para orientar indivíduos com problemas dermatológicos, fornecendo orientação sobre o uso adequado do medicamento, contraindicações, prováveis interações medicamentosas e reações adversas, para garantir um tratamento eficaz e seguro.

**Palavras-chave:** Melasma, Diagnóstico, Tratamento.

## **ABSTRACT**

Melasma is a chronic hypermelanosis caused by photo-exposure of the skin, most commonly on the forehead, face, temples, and less frequently on the eyelids, nose and lower limbs. It is characterized by the appearance of darker brownish macules, with sharp boundaries and irregular contours on the skin. It affects all racial groups and prevails in women. The present study aimed to describe the main forms of treatment used in melasma. The methodology used was through a literature review from 2010 to 2019. The diagnosis of this pathology is easy to accomplish, through family and personal history, or depending on the situation through the light of Wood. Combination therapies are more effective, according to dermatologists, and their main purpose is to clear lesions and reduce affected areas without causing side effects such as scarring, postinflammatory hyperpigmentation and hypopigmentation of underlying areas. Available therapies are sun protection, use of topical drugs and whitening techniques. Among the most commonly performed procedures are peelings. Therefore, melasma has no cure but can be reduced or disappear as long as the skin is treated and cared for properly. The pharmacist is instrumental in guiding individuals with skin problems, providing guidance on the proper use of the drug, contraindications, likely drug interactions and adverse reactions to ensure effective and safe treatment.

**Keywords:** Melasma, Diagnosis, Treatment.

## LISTA DE ABREVIATURAS E SIGLAS

AT	Ácido Tranexâmico
bFGF	Fator de Crescimento de fibroblasto
CRABP	Cellular retinoic acid binding proteins
DOPA	Diidroxifenilalanina
mg	Miligrama
ml	Mililitro
pH	Potencial Hidrogeniônico
UV	Ultravioleta
UVA	Ultravioleta A
UVB	Ultravioleta B



## SUMÁRIO

<b>INTRODUÇÃO</b> .....	<b>10</b>
<b>2 OBJETIVOS</b> .....	<b>12</b>
2.1 OBJETIVO GERAL .....	12
2.2 OBJETIVOS ESPECÍFICOS .....	12
<b>3 METODOLOGIA</b> .....	<b>13</b>
<b>4 REVISÃO DE LITERATURA</b> .....	<b>14</b>
4.1 MELASMA.....	14
4.2 DIAGNÓSTICO .....	16
4.3 TRATAMENTO.....	16
4.3.1 Benefícios do Tratamento do Melasma.....	16
4.3.2 Tratamento não-farmacológico.....	17
4.3.2.1 Protetores Solares (fotoprotetores) UVA e UVB.....	17
4.3.3 Tratamento farmacológico .....	18
4.3.3.1 Ácido tranexâmico .....	18
4.3.3.2 Peelings Químicos .....	19
4.3.3.2.1 Ácido retinóico .....	20
4.3.3.2.2 Ácido kójico .....	20
4.3.3.2.3 Ácido glicólico .....	21
4.3.3.3 Hidroquinona .....	23
4.3.3.4 Vitamina C.....	24
4.4 PREVENÇÃO.....	25
4.5 O PAPEL DO FARMACÊUTICO NO MELASMA .....	26
<b>CONSIDERAÇÕES FINAIS</b> .....	<b>28</b>
<b>REFERÊNCIAS</b> .....	<b>29</b>

## INTRODUÇÃO

A melanina é indispensável na determinação da cor do cabelo e da pele. Este pigmento é encarregado por absorver a luz ultravioleta (UV), além de proporcionar proteção contra lesões ocasionadas pela ação da luz e espécies reativas como é a situação dos radicais livres produzidos também por exposição ao UV. Em níveis adequados de melanina, a pele tende a se beneficiar. Em contrapartida, sua produção exacerbada causa acúmulo na pele, provocando diversos problemas, tal como hiperpigmentação adquirida, que envolve manchas de idade, melasma e sardas (BARBOSA; GUEDES, 2018; AUDI et al., 2017).

Melasma é considerada uma hipermelanose crônica originada pela foto-exposição da pele, sendo mais frequente na fronte, face, têmporas e, menos comum, nas pálpebras, nariz e membros inferiores. As lesões são caracterizadas por máculas hipercrômicas castanho-claras a enegrecidas, de bordas irregulares, contudo evidentes (LOPES; SILVA, 2017; MAZON, 2017).

O melasma atinge mais o sexo feminino, em torno de 40 a 50% das pacientes, o quadro é originado pela utilização de contraceptivos orais e pela gravidez. Em gestantes a prevalência é por volta de 90%, no primeiro ou no segundo trimestre da gestação, entretanto, essa doença também pode afetar homens, usuárias de anticoncepcionais hormonais e mulheres na menopausa. É uma das causas mais comuns de procura por atendimento dermatológico entre as mulheres (SALLES; UNO; RIBEIRO, 2015; MORAIS et al., 2013; URASAKI; 2018).

Nas grávidas o quadro geralmente desaparece no prazo de um ano depois do parto, porém cerca de 30% das gestantes progridem com alguma sequela da mancha. Esta manifestação pode também durar muitos anos e se manifestar com traços acentuados, acarretando impacto estético significativo (URASAKI; MANDELBAUM; BARRETO, 2012).

O diagnóstico do melasma é acima de tudo clínico. Seu diagnóstico é fundamentado na profundidade do pigmento melânico, podendo o exame ser executado pela lâmpada de Wood que é um aparelho de diagnóstico muito usado na estética (URASAKI; 2018).

De difícil tratamento, o melasma pode ser recidivante e recorrente, o principal propósito da terapêutica é o clareamento das lesões e melhorar a aparência da mancha, e o resultado irá depender do local da deposição de pigmento, porque

quanto mais superficial for, mais rápido terá um resultado. Entre as maneiras de tratamento são: os peelings químicos, hidroquinona, ácido tranexâmico (AT), vitamina C, entre outros (MEDEIROS et al., 2016; CASAVECHI; SEVERINO; LIMA, 2015).

O melasma é uma hipermelanose crônica de fundamental importância, devido à alta incidência e por ocasionar lesões que provocam impacto significativo estético nas mulheres, sendo uma das causas mais frequentes de atendimento dermatológico, dessa maneira, pretende-se esclarecer o tema por meio de uma revisão sistemática de literatura, descrevendo os aspectos significativos do melasma.

## **2 OBJETIVOS**

### **2.1 OBJETIVO GERAL**

Descrever as principais formas de tratamento utilizadas no melasma.

### **2.2 OBJETIVOS ESPECÍFICOS**

- Analisar os aspectos fundamentais do melasma;
- Relatar as maneiras de diagnóstico do melasma;
- Aprofundar as formas de tratamentos disponíveis para o melasma e os benefícios principais.

### 3 METODOLOGIA

O presente estudo foi realizado a partir de uma revisão de literatura em relação ao tema estudado, executado no período de fevereiro a setembro de 2019, utilizando como base de dados artigos científicos, monografias, livros, analisando comparativamente as informações destas bases de pesquisa. Os dados usados possuíram como fonte de busca o SCIELO – *Scientific Electronic Library, Literatura Latino-Americana* (LILACS), Google Acadêmico.

Após a leitura de distintos trabalhos, foram selecionados os seguintes descritores em Ciências da Saúde (DeCS): Melasma, Diagnóstico, Tratamento. Os critérios de inclusão foram os artigos publicados entre os anos de 2010 a 2019, coerentes com os assuntos pesquisados, disponíveis nas plataformas científicas com acesso livre. E os critérios de exclusão foram os trabalhos sem fundamentação científica e periódicos com acesso limitado, inferiores ao ano 2010, e que não condiziam com o tema.

## 4 REVISÃO DE LITERATURA

### 4.1 MELASMA

O melasma é uma dermatose crônica obtida, que atinge locais fotoexpostas da pele; de etiogenia ainda não bem esclarecida, caracteriza-se pelo aparecimento de máculas acastanhadas mais ou menos escuras, de limites nítidos e contornos irregulares na pele. Afeta todos os grupos raciais e prevalece em mulheres. A formação da pigmentação da pele resulta da quantidade de melanina e sua disseminação no tecido; os princípios da terapêutica englobam inibição da atividade dos melanócitos, proteção contra a radiação ultravioleta (UV) e síntese de melanina (MEDEIROS et al., 2016; SANTOS VV; SAPUCAIA NS; SANTOS STS, 2015).

Os principais sintomas dessa patologia são: manchas acastanhadas ou escuras que começam surgir na face, especialmente nas maçãs do rosto, testa, nariz e lábio superior (o designado buço). Pode acontecer também o melasma extrafacial, com o surgimento das manchas escuras no pescoço, braços e colo. As manchas têm formatos bem definidos e irregulares, sendo normalmente simétricas (iguais nos dois lados) (SBD, 2017).

Conforme a literatura é mencionado quatro tipos de melasma que podem ser classificados segundo a localização da melanina, são eles: dérmico, epidérmico, misto e indefinido. No epidérmico a elevação da concentração de melanócitos e melanina acontecem na camada basal e epiderme, é representado pela coloração acastanhada na pele. No dérmico o pigmento encontra-se localizado dentro dos melanófagos na derme, as manchas aparecem no tom de acinzentado ou castanho azulado, devido a melanina existente nos macrófagos dérmicos. Já o melasma misto são locais com variações de contraste; e por fim o melasma indefinido atinge indivíduos com fototipos mais aumentados e a diferença entre a coloração da pele e da mancha é de difícil percepção (SOUZA; AMURIM; GRIGNOLI, 2018; OLIVEIRA; RICCI; RAMOS; 2015).

O melasma pode acontecer em todos fototipos, mas estudos epidemiológicos mostram maior ocorrência em fenótipos com pigmentação maior, fototipo IV–VI de acordo com Fitzpatrick (Quadro 1), como os indianos, asiáticos, hispano-americanos, árabes e brasileiros, áreas onde tem maior incidência de radiação solar (MARTINS; OLIVEIRA, 2015; HANDEL AC; MIOT LDB; MIOT HA; 2014).

Fototipo	Cor da pele	Características
Tipo I	Branca, muito clara	Queima facilmente, nunca bronzeia
Tipo II	Branca, clara	Queima facilmente, bronzeamento mínimo e com dificuldade
Tipo III	Branca, menos clara	Queima moderadamente, bronzeia moderada e uniformemente
Tipo IV	Morena clara a moderada	Queima minimamente, bronzeia moderada e facilmente
Tipo V	Morena escura	Queima raramente, bronzeia profundamente
Tipo VI	Negra	Nunca queima, bronzeia profundamente

Quadro 1 - Classificação de Fitzpatrick

Fonte: Pires; Pancote (2017)

No aparecimento do melasma, há múltiplos fatores incluídos, como exposição a UV, influências genéticas, terapias hormonais, gravidez, cosméticos, medicações anticonvulsivantes, utilização de substâncias fotossensibilizantes em conjunto com alguns lasers, fatores emocionais, endocrinopatias e até mesmo estresse. Entretanto, a exposição ao sol e a predisposição genética desempenham papel primordial, considerando-se que as lesões de melasma são mais visíveis, no decorrer ou logo após períodos de exposição solar, todavia, nenhum deles possa ser responsabilizado individualmente pelo seu desenvolvimento (SILVA; PINHEIRO, 2018; CASAVECHI; SEVERINO; LIMA, 2015).

Um estudo executado com uma revisão de informações clínicas de 100 pacientes brasileiros atingidos por essa patologia, demonstrou que o principal elemento para o progresso do melasma é a exposição à luz solar, em que a radiação ultravioleta pode acarretar peroxidação dos lipídios nas membranas celulares, ocasionando à produção de radicais livres, que podem estimular os melanócitos a sintetizar excesso de melanina na derme e epiderme (SPADAFORA et al., 2019).

## 4.2 DIAGNÓSTICO

O diagnóstico consiste-se na averiguação do histórico familiar e pessoal do transtorno. Sendo os exames laboratoriais dispensados (PONTES; MEJIA, 2014).

Quando não possui uma diferença visível a olho nu entre a coloração da pele e a área afetada pela pigmentação, para uma melhor determinação sobre qual camada da pele fora acometida pelo melasma, pode ser usado a lâmpada de Wood, é um aparelho de diagnóstico muito empregado na dermatologia e na estética para averiguar a presença de lesões de pele, que se fundamenta na absorção dos raios ultravioletas através da melanina, desse modo, quanto maior a quantidade de pigmento concentrado no local, maior será a intensidade de luz absorvida sobre a lâmpada. Esse método deve ser efetuado em ambiente escuro totalmente e subdivide o melasma em quatro tipos: conforme a profundidade do pigmento melânico, a saber: melasma dérmico, epidérmico, misto e indefinido (SOUZA; AMURIM; GRIGNOLI, 2018; SALLES; SOUZA, 2018).

É primordial estabelecer o diagnóstico diferencial do melasma com algumas patologias inflamatórias que também acarretam hiperpigmentação na pele do rosto ou em outros locais do corpo, como a acne, a eczema, a dermatite de contato e a doença de Addison, patologia que afeta a síntese de hormônios por meio da glândula adrenal. A hiperpigmentação também pode ser ocasionada pela utilização de fármacos, entre eles: os antibióticos, como a ciclofosfamida e a tetraciclina, os antimaláricos e o cloridrato de amiodarona. Nessas situações, porém, as lesões geralmente costumam não ser simétricas (GUIMARÃES, 2017).

## 4.3 TRATAMENTO

A associação de tratamentos para o melasma é a maneira mais apropriada pelos dermatologistas. Com o propósito de maximizar bons resultados, em situações mais difíceis, e em razão do sinergismo das substâncias, desse modo, os profissionais buscam reduzir o máximo dos efeitos adversos que as substâncias podem acarretar. Tais substâncias possuem como principal finalidade, clarear as lesões e diminuir as áreas afetadas (SALLES; UNO; RIBEIRO, 2015; KONTZE; BIANCHETTI, 2018).



Os tratamentos são considerados um desafio, segundo pesquisas. Devido à falta de um tratamento que seja definitivo e eficaz, nem sempre os tratamentos usados são satisfatórios. Diferentes princípios ativos podem ser empregados para tratar e/ou amenizar o melasma, mas cada qual com seu mecanismo de ação (AZULAY; BORGES, 2011; SALLES; UNO; RIBEIRO, 2015).

Os tratamentos variam, porém sempre compreendem informações de proteção contra à luz visível e raios ultravioleta, que deve ser redobrada quando se começa o tratamento. As terapêuticas disponíveis são a proteção contra os raios solares, utilização de fármacos tópicos e técnicas de clareamento. Dentre os procedimentos mais executados estão os peelings (SBD, 2017).

#### **4.3.1 Benefícios do Tratamento do Melasma**

Os principais benefícios das diversas formas de tratamento do melasma são: clarear e estabilizar as lesões, diminuir as áreas afetadas e impedir que o pigmento retorne. Além de possibilitar melhora da qualidade de vida do paciente, propiciada pela elevação da autoestima e da auto aceitação da própria imagem (KONTZE; BIANCHETTI, 2018; SPADAFORA et al., 2019).

#### **4.3.2 Tratamento não-farmacológico**

A proteção contra os raios solares é o tratamento não-farmacológico. As pessoas afetadas por esta patologia devem utilizar um filtro solar eficaz, físico e químico, com FPS elevado nos locais acometidos. Especialmente, procurar por filtros que possuam proteções contra os raios ultravioleta A (UVA) e ultravioleta B (UVB). A atual definição da terapêutica de melasma considera que o emprego de filtros auxilia a estabilizar os benefícios alcançados com o conjunto de formas descritas abaixo (SBD, 2017a).

##### **4.3.2.1 Protetores Solares (fotoprotetores) UVA e UVB**

Um fotoprotetor eficaz deve fornecer boa proteção contra os raios UVA e UVB. A radiação UVA possui comprimento de onda mais longo entre 320 e 400 nanômetros, e sua intensidade varia pouco ao longo do dia. Ela penetra

profundamente na pele, e provoca efeitos danosos à pele a longo prazo e é a principal encarregada pelo câncer da pele e pelo fotoenvelhecimento. Já a radiação UVB apresenta comprimento de onda mais curto entre 290 e 320 nanômetros, e é mais intensa entre as 10 e 16 horas, sendo a responsável principal pela vermelhidão na pele e pelas queimaduras solares (SBD, 2017b; BALOGH et al.,2011).

Um fotoprotetor com fator de proteção solar (FPS) 2 até 15 tem baixa proteção contra o UVB; o FPS 15-30 fornece média proteção contra UVB, e os protetores com FPS 30-50 oferecem elevada proteção UVB, e o FPS maior que 50, garante altíssima proteção UVB. Pessoas de pele clara, que se queimam sempre e nunca se bronzeiam, normalmente aqueles com cabelos loiros ou ruivos e olhos claros, devem utilizar protetores solares com FPS 15, no mínimo (SBD, 2016).

No entanto, em relação aos raios UVA, não possui consenso quanto à metodologia do fator de proteção. Ele pode ser considerado em estrelas, de 0 a 4, onde 0 é nenhuma proteção e 4 é altíssima proteção UVA, ou em números: < 2, não apresenta proteção UVA; 2-4 baixa proteção; 4-8 média proteção, 8-12 alta proteção e > 12 altíssima proteção UVA (SBD, 2017b).

### **4.3.3 Tratamento farmacológico**

#### **4.3.3.1 Ácido tranexâmico**

O Ácido Tranexâmico (Transamin®) é um fármaco que possui ação clareadora da pele e tem sido usado na concentração de 3 a 5%, em creme, por duas vezes ao dia. Esse produto também pode ser empregado em injeções intradérmicas sobre as manchas, contendo 0,05ml de ácido tranexâmico (4mg/ml) em cada centímetro quadrado de melasma, depois da aplicação de anestesia tópica com cloridrato de lidocaína 2%, uma vez por semana e, atualmente, por via oral. Vale destacar que ele tem apresentado resultados adequados na terapêutica do melasma. O AT é um derivado sintético do aminoácido lisina, que executa o papel de impedir os pontos de ligação de fibrina localizado na molécula de plasminogênio (existente em células basais da epiderme) inibindo, dessa maneira, o ativador de plasminogênio, o que impede a mudança de plasminogênio em plasmina. Portanto, a plasmina ativa a produção de precursores da fosfolipase A2, que agem na produção do ácido araquidônico e ocasionam a liberação de Fator de Crescimento

de fibroblasto (bFGF) – é um eficiente fator de crescimento de melanócitos (LOPES; SILVA, 2017; ALVES et al., 2016).

Em um estudo clínico realizado com 25 mulheres, com a finalidade de analisar o efeito do AT sobre o melasma. Essas mulheres administraram três comprimidos, durante três vezes ao dia, e usaram o AT tópico em toda a face, por duas vezes ao dia, no decorrer de oito semanas. No final do estudo, averiguaram que ocorreu diminuição da pigmentação epidérmica, da vascularidade e da quantidade de mastócitos (LOPES; SILVA, 2017; KONTZE; BIANCHETTI, 2018).

Em um outro estudo, a paciente utilizou microinjeções intradérmicas de AT (4mg/ml), aplicadas diretamente nas regiões de hiperpigmentação e em sessões quinzenais, por um tempo de 6 meses (Figura 1) (CARVALHO et al., 2015).

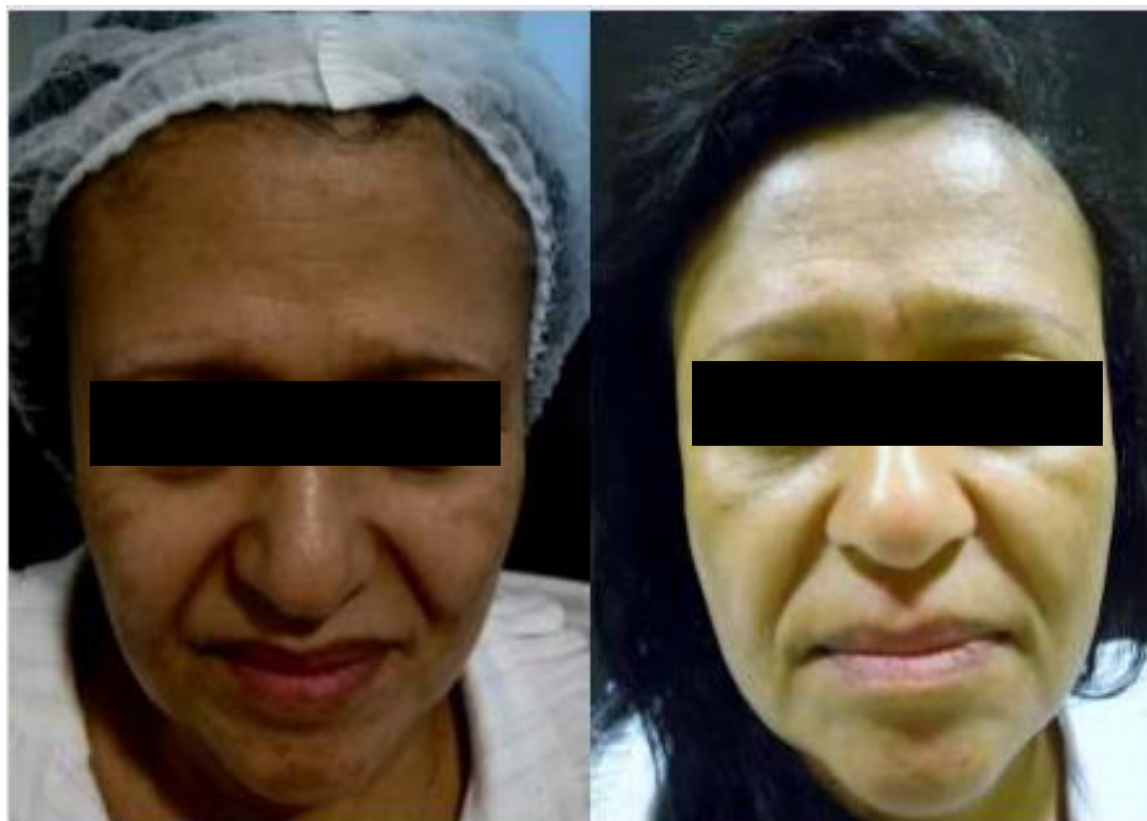

Figura 1 - Antes e depois da utilização de microinjeções de AT

Fonte: Carvalho et al. (2015)

#### 4.3.3.2 Peelings Químicos

Os peelings químicos, são substâncias que objetivam uma destruição controlada da pele, conforme as características e concentração aplicadas. Os

peelings devem ser mais superficiais, para evitar o aparecimento de hiperpigmentação pós-inflamatória. Os efeitos benéficos do peeling são alcançados logo nas primeiras semanas de terapia. A pele, torna-se, mais hidratada, luminosa e clara, entretanto, são precisas sessões seriadas para se alcançar o propósito maior, que é o clareamento do melasma (SALLES; SOUZA, 2018).

#### **4.3.3.2.1 Ácido retinóico**

O ácido retinóico é derivado da vitamina A, uma ótima opção nas concentrações de 1-10%. Diferentes mecanismos de ação associados ao ácido retinóico são relatados: interferência na transferência dos melanossomos, dispersão dos grânulos do pigmento nos queratinócitos e aceleração do turnover celular, elevando a perda do pigmento. Também denominado como tretinoína, esse ácido é uma substância lipossolúvel que precisa da presença de uma proteína própria (*Cellular retinoic acid binding proteins* - CRABP) para ser transportado, em que os níveis são mais elevados na epiderme do que na derme. Deve ficar na face de quatro a 24 horas. As aplicações podem ser mensais, semanais ou seriadas. As complicações com esse método algumas vezes podem causar telangiectasias (microvasos ou vasinhos), erupção acneiforme e queratite superficial (PONTES; MEJIA, 2014; SANTANA; ARAÚJO, 2018).

Um estudo sobre as modificações histopatológicas e clínicas após peelings seriados de ácido retinóico em concentrações de 1-5%, usados duas vezes por semana, foi averiguado bons resultados em diversas patologias, o melasma entre eles. Outro estudo recente analisou-se a eficácia do peeling de tretinoína a 10% em 20 mulheres, sendo averiguado melhora acentuada do melasma com ótima eficácia e tolerabilidade, sem eventos adversos (MAGALHÃES et al.,2011).

#### **4.3.3.2.2 Ácido kójico**

O ácido kójico é um potente despigmentante de origem natural, obtido através da fermentação do arroz, age inibindo a síntese da tirosinase, enzima essencial para a produção de melanina. Por não possuir aspecto irritativo e não ser citotóxico é utilizado como substituto da hidroquinona em situação de sensibilidade a mesma,

sua ação é potencializada quando combinado com o ácido glicólico (MARTINS; OLIVEIRA, 2015). Uma das vantagens desse ácido é que pode ser utilizado durante o dia, proporcionando o controle e o clareamento do melasma com efeito esfoliante, hidratante, sem afetar a melanina, diminuindo assim a pigmentação da lesão (SILVA et al., 2017).

É possível observar o efeito do ácido Kójico depois de duas semanas de uso frequente, mas o resultado pode diversificar, quando levado em conta o tipo de pele, fototipo, concentração do agente, veículo, potencial hidrogeniônico (pH), integridade da barreira epidérmica e a localização do melasma. A porcentagem usual determinada é de 1 a 3% em géis-cremes, cremes, emulsões fluidas não iônicas, géis e loções aquosas. Os resultados vão avançando segundo o uso contínuo por um tempo de até seis meses (SOUZA; AMURIM; GRIGNOLI, 2018).

#### **4.3.3.2.3 Ácido glicólico**

O ácido glicólico é o alfa-hidroxiácido principal empregado como agente esfoliante na terapêutica do melasma, derivado da cana de açúcar. Por afinar o estrato córneo e reduzir a coesão entre os corneócitos, é determinado para o tratamento de hiper Cromias (aumento da melanina), especialmente quando associado à despigmentantes. De acordo com um estudo, executado em pacientes ambulatoriais que tem melasma, os tratamentos com ácido glicólico apresentam resultados positivos, pois o ácido glicólico possui menor peso molecular, facilitando desse modo a sua penetração, baixo poder de fotossensibilização e capacidade de provocar respostas imunológicas (SPADAFORA et al., 2019; MARTINS; OLIVEIRA, 2015).

O peeling de ácido glicólico pode ser considerado um útil adjuvante para a terapêutica tópica, principalmente após o pré-tratamento de um indivíduo com hidroquinona, para reduzir o risco para a pós-técnica de hiperpigmentação. É um ácido barato, simples e não possui tempo de inatividade. A profundidade de efeito do ácido glicólico depende da porcentagem utilizada, da quantidade de camadas aplicadas e o período para o qual ele é empregado. Assim, ele pode ser aplicado para melasma superficial ou até mesmo com profundidade média (PONTES; MEJIA, 2014; SANTANA; ARAÚJO, 2018).

O poder de penetração desse ácido depende de alguns fatores modificáveis que devem ser observados antes da utilização do peeling, são eles: integridade da barreira cutânea, características individuais de cada pessoa, oclusão dos agentes e o agente químico proposto. O pH entre 3,8 e 4,2 é o mais apropriado para ácido glicólico, pois possui boa penetração sem provocar tantos eritemas e irritabilidade, na pele. Em pequenas concentrações e o pH entre 3,2 e 4,4, age nas camadas mais profundas do extrato córneo, reduzindo a adesão dos corneócitos, desse modo, tornando o extrato córneo mais permeável e menos espesso. A porcentagem autorizada para a aplicação de ácido glicólico em produtos cosméticos é de 10% no máximo, com pH maior ou igual a 3,5 (ARBEX; MACHADO, 2017; MARQUES; TOMAZZONI; FRANÇA, 2016).

Uma pesquisa executada com o ácido glicólico, foi aplicado em toda a face, uma vez por semana, durante quarenta minutos, no total foram realizadas 8 (oito) sessões. Dessa maneira, comparando a imagem abaixo é possível averiguar a ação da despigmentação do ácido glicólico na face da paciente, na pele em geral e nas efélides (ZDEBSKI et al., 2014).

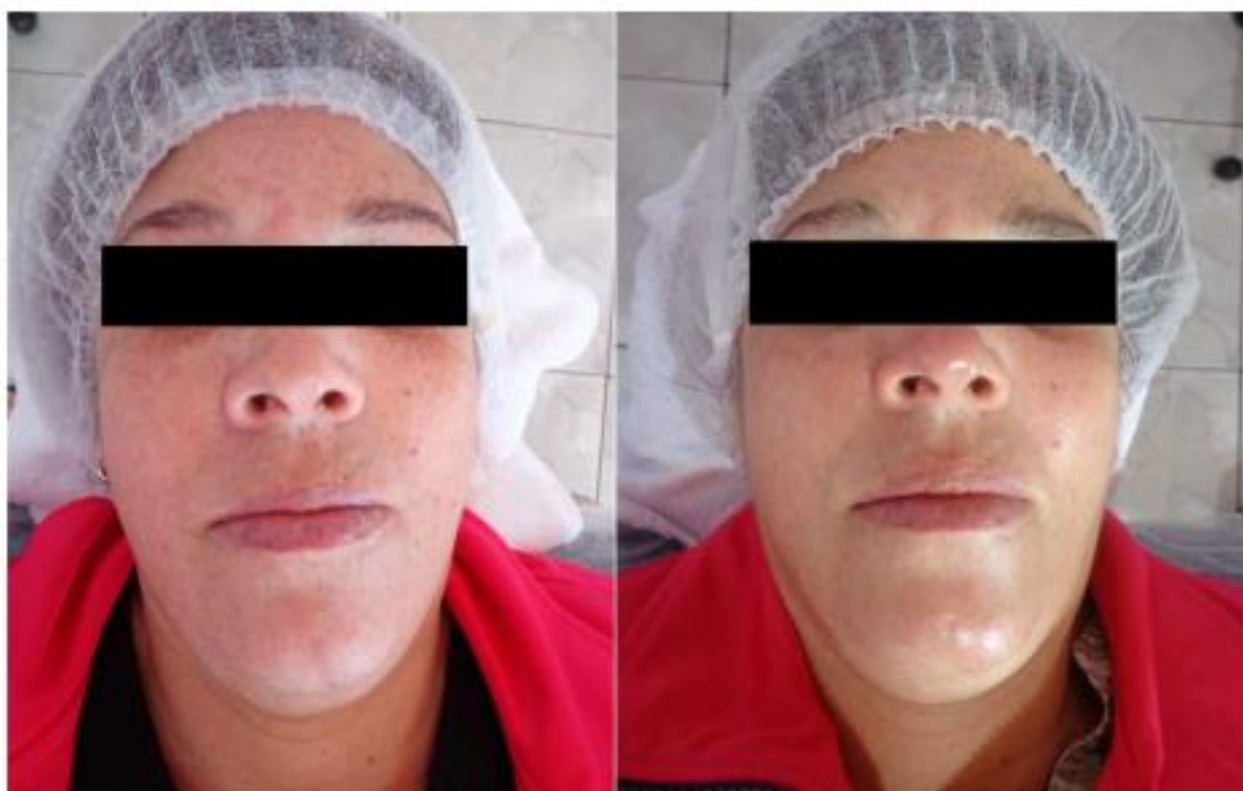

Figura 2 - Antes e depois da paciente submetida ao ácido glicólico.  
Fonte: Zdebski et al. (2014)

A utilização do ácido Kójico em conjunto com o ácido Glicólico tem demonstrado resultados satisfatórios, atuam como esfoliante e descamativo, ocasionando o afinamento do estrato córneo e reduzindo a hiperpigmentação (SOUZA; AMURIM; GRIGNOLI, 2018).

#### **4.3.3.3 Hidroquinona**

A hidroquinona é uma alternativa terapêutica mais usada para o tratamento do melasma, numa concentração em torno de 2 a 5%. Deve ser utilizado exclusivamente à noite e em locais pigmentados. Sendo um dos medicamentos mais receitados por dermatologistas, é um ativo despigmentante bastante potente, encontrado em gel, pomadas e em cremes, tem sido uma das maiores buscas quando se trata de produtos que combatem hiperpigmentações. Seu mecanismo fundamenta-se na interferência da síntese de melanina, inibindo a tirosinase e diminuindo a conversão de diidroxifenilalanina (DOPA) em melanina, contudo, apesar de ser um eficiente clareador, possui uma diversidade de eventos adversos, como falta de pigmentação das unhas, da elasticidade da pele, prurido, irritabilidade contendo eritema, causa descamação e queimação e seu uso contínuo pode acarretar hiperpigmentação reativa em áreas fotoexpostas (SALDAÑA, 2013; SEFAC, 2016).

Outro inconveniente de seu emprego é a instabilidade química, porque facilmente se oxida, primeiro para o modo de quinona decoloração amarela que, por sua vez, causa oxidação para hidroxiquinona (coloração amarela), que se apresenta instável e se polimeriza, produzindo produtos de coloração marrom escuro. Seu uso foi proibido na Inglaterra para qualquer fórmula cosmética (SILVA et al., 2012).

Devido aos efeitos colaterais da hidroquinona têm feito elevar a procura por um despigmentante mais seguro e com resultados satisfatórios. Como efeitos dessa procura, originaram alguns derivados da Hidroquinona, entre eles estão o Alpha Arbutin®, ativo que clareia as manchas presentes e proporciona tom uniforme na pele; por ser um ativo biossintético e puro. Age impedindo a biossíntese epidermal da melanina, através da inibição da oxidação enzimática da tirosina, ocasionando a formação da DOPA. Por isso é considerado um clareador de pele eficaz e rápido, reduzindo as manchas já presentes e diminuindo o grau de bronzeamento da pele

depois da exposição à luz UV (OLIVEIRA; RICCI; RAMOS; 2015; MOURA et al., 2017).

Um estudo duplo-cego, controlado randomizado, foi realizado com 30 mulheres que aplicaram a hidroquinona 4% em um lado da face e no outro lado o placebo. Depois de três meses ocorreu melhora geral de 72% da hemiface tratada em comparação com o placebo (Figura 3). O Grupo da hidroquinona teve melhora de 76,9%, tendo 25% de efeitos colaterais leves (MOREIRA et al., 2010).

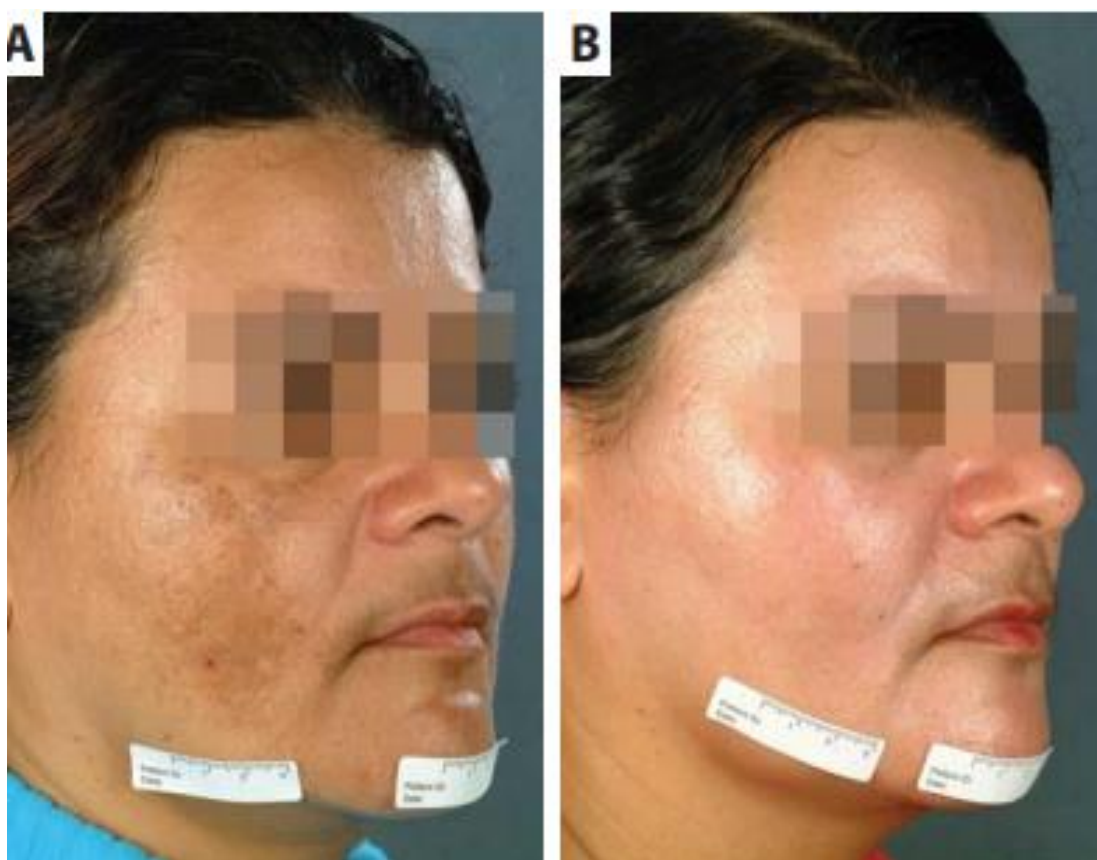

Figura 3- Melhora clínica total da hemiface direita, tratada com hidroquinona a 4%  
Fonte: Moreira et al. (2010)

#### 4.3.3.4 Vitamina C

A vitamina C ou ácido ascórbico é um agente despigmentante, que age por inibição da melanogênese e permanece a melanina em sua forma diminuída e descorada, gerando um afinamento da camada córnea e possibilitando resultados perceptíveis na aparência da pele lesionada. Destaca-se que o ácido ascórbico como forma ativa da vitamina C em conjunto com esfoliantes químicos aceleram a



ação clareadora da pele, podendo colaborar significativamente na melhora do melasma (BATISTA; MEJIA, 2012; GARCIA; LIMA; BOMFIM, 2017).

O ácido ascórbico tópico é considerado eficaz e seguro na terapêutica do melasma por um tempo prolongado, mesmo em elevadas concentrações. Isto ocorre porque, diminui a produção de melanina e possui um efeito foto-protetor. Apresenta uma vantagem sobre o protetor solar, pois é retido na epiderme por mais tempo, já os filtros solares são removidos facilmente. Além disso, tem um efeito fundamental em relação a hiperpigmentação, em razão da sua capacidade de interferir a atividade monossásica da tirosinase, diminuindo a produção de melanina, em combinação com o seu efeito fotoprotetor e ação antioxidante, além de possuir fácil via de administração, através da via tópica, por isso demonstrou-se benéfico na terapia do melasma com efeitos adversos mínimos ou quase nenhum relatado (SILVA et al., 2012; CASAVECHI; SEVERINO; LIMA, 2015).

No entanto, com estabilidade química diminuída em formulações de utilização tópica, em razão do fato de possuir dificuldade de penetração cutânea e por ocasionar oxidação em soluções aquosa rapidamente. Por esse motivo prefere-se o emprego do fosfato de ascorbil magnésio, um complexo de vitamina C, com capacidade de penetrar a pele e estável em soluções aquosas, liberando a vitamina intacta. Na prática, seu efeito de clareamento da pele nos parece mais leve, e sua utilização é melhor no melasma na fase de manutenção ou em conjunto com outros despigmentantes (PIRES; PANCOTE, 2017; SILVA; PINHEIRO, 2018; MOURA et al., 2017).

#### 4.4 PREVENÇÃO

A prevenção primordial para o melasma é a proteção solar. As formas de proteção devem ser executadas cotidianamente, mesmo que o dia esteja chuvoso ou nublado. Como o melasma pigmenta com a luz visível, desse modo, os filtros solares normais não protegem totalmente os indivíduos com melasma. Por isso, devem-se utilizar em conjunto com os filtros físicos, designados bloqueadores solares. Eles apresentam espectro amplo de proteção contra os raios UVA e UVB e possuem substâncias como dióxido de titânio e óxido de zinco. De maneira geral, pelo grau de proteção e segurança, têm seu emprego associado às peles sensíveis e à gestação (PIRES; PANCOTE, 2017; SBD, 2017a).

Outra medida fundamental é a reaplicação do filtro solar, para permanecer a proteção apropriada durante todo o dia. Pessoas com melasma devem utilizar todos os dias o protetor solar com Fator de Proteção Solar superior ou igual a 30. Os indivíduos com essa doença devem também usar óculos escuros, chapéus, roupas, bonés, guarda-sóis e sombrinhas. A medida que previna a exposição solar da região afetada deve ser incentivada. Os horários de radiação solar críticos, situados entre 10 e 16 horas, devem ser evitados pela elevação dos riscos de manchas, fotoenvelhecimento, queimaduras e fotodano cumulativo (SBD, 2017a; PURIM; AVELAR, 2012).

#### 4.5 O PAPEL DO FARMACÊUTICO NO MELASMA

Atenção farmacêutica é um padrão de prática farmacêutica que envolve atitudes, conhecimento científico, responsabilidades, valores éticos, habilidades de comunicação por parte do farmacêutico em relação a farmacoterapia, o uso racional de fármacos e a prevenção de patologias. Para uma atenção farmacêutica correta, o Farmacêutico dispõe de procedimentos para executar a dispensação dos medicamentos objetivando o entendimento do tratamento pelo usuário. Esta interação entre o paciente e o farmacêutico deve englobar as concepções dos seus sujeitos, reconhecendo as suas especificidades biopsicossociais, sobre a ótica da integralidade das atividades de saúde (PIANA; CANTO, 2010; ANGONESI, RENNÓ, 2010).

Desse modo, a atuação do profissional farmacêutico é primordial para auxiliar indivíduos com problemas dermatológicos, proporcionando o uso racional de fármacos e otimizando a farmacoterapia, com a finalidade de melhorar a qualidade de vida deles. Para executar a atenção farmacêutica em pacientes que possuam problemas de pele, é fundamental o conhecimento das patologias (BRASIL, 2016a; MÜLLER, 2016).

É indispensável o farmacêutico ter conhecimento em fisiologia e anatomia da pele, pois, o profissional deve analisar a patologia (seu estágio) e as características do indivíduo (adulto, criança, idoso). Também deve identificar se o problema é exclusivamente estético ou é um problema de saúde que acarreta as alterações estéticas. Nesta situação, o farmacêutico precisa encaminhar o indivíduo a um profissional de saúde habilitado para executar um tratamento concomitantemente ou

somente após o deste profissional. Outro item importante, é saber qual é a situação financeira do usuário. Existem tratamentos mais dispendiosos e mais econômicos. Isso ajuda a assegurar a adesão a terapia (MÜLLER, 2016; BRASIL, 2016b).

Neste caso é essencial que o paciente tenha uma noção da cronicidade e recidiva da patologia, além do arsenal terapêutico existente e possíveis efeitos colaterais que possam vir a aparecer. Dessa maneira, cabe ao Farmacêutico diante de suas habilidades resolver esse tipo de situação e até mesmo conduzir para um serviço especializado, se for preciso (JUCÁ et al., 2017).

Além disso, o farmacêutico deve apresentar, formação científica e habilidade de comunicação com as pessoas. O não seguimento das receitas, em diversos casos, reflete a ausência de posição educativa baseada na relação farmacêutico/paciente. Conseqüentemente, é primordial conhecer o grau de instrução dos usuários, com o objetivo de direcionar melhor os métodos de comunicação oral ou escrita no momento da orientação (PIANA; CANTO, 2010; MÜLLER, 2016).

Na área dermatológica, especialmente em relação ao melasma, a atuação do farmacêutico deve incluir esses dois fatores, visto que, a longo prazo, poderá ocorrer desenvolvimento de alterações psicológicas, em razão do aparecimento de manchas, levando o paciente a ter considerável desconforto social, características que podem afetar o tratamento e ocasionar modificações sociais na vida do paciente. Assim sendo, a percepção da gravidade da patologia, é muito importante para a orientação da terapêutica (PIANA; CANTO, 2010).

O farmacêutico esteta, ao selecionar o procedimento a ser realizado, deve fazê-lo com base na profundidade da dermatose, determinada pela gravidade da patologia cutânea ou pelo nível histológico. É primordial também levar em conta elementos como características da pele, o local da pele a ser tratado, segurança, tempo de cicatrização e adesão do usuário (BRASIL, 2016b).

## CONSIDERAÇÕES FINAIS

O melasma é uma discromia que atinge mais o sexo feminino e é de diagnóstico fácil, através da luz de Wood. Existem diversos tratamentos para o melasma, entretanto, as terapêuticas combinadas apresentam mais eficácia, esses tratamentos objetivam o clareamento das lesões, sem efeitos colaterais como cicatrizes, hiperpigmentação pós-inflamatória e hipopigmentação das áreas subjacentes. É de extrema importância orientar o paciente sobre os cuidados diários com a pele, especialmente a utilização de fotoproteção, porque se a exposição ao sol não for evitada, as terapias não irão funcionar.

Portanto, o melasma não tem cura, mas pode ser amenizado ou desaparecer desde que a pele seja tratada e cuidada adequadamente. Essa manifestação não causa complicações mais sérias para a saúde do paciente. No entanto, pode acontecer, muitas vezes, uma piora na saúde mental, resultante do desconforto estético acarretado pela doença, podendo ocasionar depressão, problemas de baixa autoestima, ansiedade e outros transtornos mentais. Alguns indivíduos evitam situações em que as manchas poderiam ficar expostas. Desse modo, essas pessoas precisam procurar ajuda de um dermatologista ou um farmacêutico, para evitar complicações mais graves.

O farmacêutico é fundamental para orientar indivíduos com problemas dermatológicos, fornecendo orientação sobre o uso adequado do medicamento, contraindicações, prováveis interações medicamentosas e reações adversas, para garantir um tratamento eficaz e seguro. Além disso, possibilitando o uso racional de fármacos e otimizando a farmacoterapia, com o objetivo de melhorar a qualidade de vida dos pacientes.

## REFERÊNCIAS

ALVES, Iris Raquel da Costa et al. **Eficácia dos ativos farmacológicos e intervenção com light emitting diodes (LED) no tratamento da hiperpigmentação periorbital**. Pernambuco, 2016. Disponível em:<<http://repositorio.asces.edu.br/bitstream/123456789/535/1/ARTIGO%20PROVADO%20OLHEIRAS%20%281%29.pdf>>. Acesso em: 14 ago. 2019.

ANGONESI, Daniela; RENNÓ, Marcela Unes Pereira. Dispensação farmacêutica: proposta de um modelo para a prática. **Ciência & Saúde Coletiva**, v.16, n.9, 2010. Disponível em:<<https://www.scielo.org/article/csc/2011.v16n9/3883-3891/>>. Acesso em: 15 ago. 2019.

ARBEX, Cristiana Salles Coelho Dutra Borges; MACHADO, Gabriela Dutra. Atuação do ácido glicólico no tratamento da acne. **Revista Universo**, Juiz de Fora, 2017. Disponível em:<<http://www.revista.universo.edu.br/index.php?journal=1JUIZDEFORA2&page=article&op=viewFile&path%5B%5D=4088&path%5B%5D=2880>>. Acesso em: 14 ago. 2019.

AUDI, Camilla et al. Desenvolvimento e mecanismo de ação da canície e queda capilar. **Revista de Iniciação Científica, Tecnológica e Artística**, v.6, n.5, 2017. Disponível em:<<http://www1.sp.senac.br/hotsites/blogs/revistainiciacao/wp-content/uploads/2017/04/saude.pdf>>. Acesso em: 10 mar. 2019.

BALOGH, Tatiana Santana et al. Proteção à radiação ultravioleta: recursos disponíveis na atualidade em fotoproteção. **Anais Brasileiros de Dermatologia**, v.86, n.4, 2011. Disponível em:<<http://www.scielo.br/pdf/abd/v86n4/v86n4a16.pdf>>. Acesso em: 10 mar. 2019.

BARBOSA, Kledson Lopes; GUEDES, Monique Ribeiro Mota. Melasma: tratamento e suas implicações estéticas. **Infarma Ciências Farmacêuticas**, v.30, n.2, 2018. Disponível em:<<http://oaji.net/articles/2017/3425-1535639771.pdf>>. Acesso em: 02 mar. 2019.

BATISTA, Eliete Ferreira; MEJIA, Dayana Priscila Maia. **Ação da vitamina C no melasma**. Pós-graduação em Estética e Cosmetologia – Faculdade Sulamericana FASAM, 2012. Disponível em:<[https://portalbiocursos.com.br/ohs/data/docs/39/12\\_-\\_AYYo\\_da\\_vitamina\\_c\\_no\\_melasma.pdf](https://portalbiocursos.com.br/ohs/data/docs/39/12_-_AYYo_da_vitamina_c_no_melasma.pdf)>. Acesso em: 15 ago. 2019.

BRASIL. Conselho Regional de Farmácia do Estado de São Paulo. **Fascículo XI: Consulta e Prescrição Farmacêutica**. São Paulo, 2016. Disponível em:<[www.crfsp.org.br/documentos/materiaistecnicos/fasciculo\\_11.pdf](http://www.crfsp.org.br/documentos/materiaistecnicos/fasciculo_11.pdf)>. Acesso em: 20 ago. 2019.

BRASIL. Conselho Regional de Farmácia do Estado de São Paulo. **Farmácia Estética**. São Paulo, 2016. Disponível em:<<http://www.crfsp.org.br/images/cartilhas/estetica.pdf>>. Acesso em: 15 ago. 2019.

CARVALHO, Fernando Pires et al. **Eficácia do ácido tranexâmico intradérmico no tratamento de melasma** – relato de caso. 2015. Disponível em:< [http://www. radlalima2015.org/posters/CARVALHO%20Fernando%20\(BRA\)%20eficacia%20do%20acido%20tranexamico%20intradermico%20no%20tratamento.pdf](http://www.radlalima2015.org/posters/CARVALHO%20Fernando%20(BRA)%20eficacia%20do%20acido%20tranexamico%20intradermico%20no%20tratamento.pdf)>. Acesso em: 14 ago. 2019.

CASAVECHI, Amanda Marcomini; SEVERINO, Juliana Cristina; LIMA, Cristiane Rissatto Jettar. **A Utilização da Vitamina C e do Peeling de Diamante no Tratamento do Melasma Facial**: um estudo comparativo. V Encontro Científico e Simpósio de Educação Unisalesiano, São Paulo, 2015. Disponível em:< <http://www.unisalesiano.edu.br/simposio2015/publicado/artigo0240.pdf>>. Acesso em: 29 abr. 2019.

GARCIA, Fernanda da Silva; LIMA, Liliane Tais; BOMFIM, Fernando Russo Costa. O uso da técnica de microagulhamento associada à vitamina c no tratamento de rejuvenescimento facial. **Revista Científica da FHO, UNIARARAS**, v.5, n. 1,2017. Disponível em:< [http://uniararas.br/revistacientifica/\\_documentos/art.019-2017.pdf](http://uniararas.br/revistacientifica/_documentos/art.019-2017.pdf)>. Acesso em: 20 ago. 2019.

GUIMARÃES, Samantha B. R. Melasma. **Revista + Saúde**, 2017. Disponível em:< [https:// www .yumpu.com/ pt/ document/ read/59489304/revista-saude-4-edicao](https://www.yumpu.com/pt/document/read/59489304/revista-saude-4-edicao)>. Acesso em: 20 ago. 2019.

HANDEL, Ana Carolina; MIOT, Luciane Donida Bartoli; MIOT, Hélio Amante. Melasma: uma revisão clínica e epidemiológica. **Anais Brasileiros de Dermatologia**, v.89, n.5, 2014. Disponível em:< <http://www.anaisdedermatologia.org.br/detalhe-artigo/102140/Melasma--uma-revisao-clinica-e-epidemiologica>>. Acesso em: 03 ago. 2019.

JUCÁ, Michel Victor de Sousa et al. Abordagem terapêutica do melasma na clínica farmacêutica. **Mostra Científica da Farmácia**, v.4, n.1,2017. Disponível em:< [http:// publicacoesacademicas.unicatolicaquixada.edu.br/index.php/mostracientificafarmacia/article/view/1960/1661](http://publicacoesacademicas.unicatolicaquixada.edu.br/index.php/mostracientificafarmacia/article/view/1960/1661)>. Acesso em: 02 set. 2019.

KONTZE, Patrícia Rozo, BIANCHETTI, Paula. Eficácia do ácido tranexâmico no tratamento do melasma. **Revista Destaques Acadêmicos**, Lajeado, v. 10, n. 3, 2018. Disponível em:< [http://www.univates.br/ revistas/ index. php/ destaques/ article/view/1786/1395](http://www.univates.br/revistas/index.php/destaques/article/view/1786/1395)>. Acesso em: 02 set. 2019.

LOPES, Daniela de Sousa; SILVA, Ana Cláudia Calazans. A utilização do ácido tranexâmico no tratamento de melasma. **Revista Científica da FHO, UNIARARAS**, v. 5, n. 1, 2017. Disponível em:< [http://www.uniararas.br/revistacientifica/\\_docu mentos / art.013-2017.pdf](http://www.uniararas.br/revistacientifica/_documentos/art.013-2017.pdf)>. Acesso em: 02 ago. 2019.

MAGALHÃES, Geraldo Magela et al. Estudo duplo-cego e randomizado do peeling de ácido retinoico a 5% e 10% no tratamento do melasma: avaliação clínica e impacto na qualidade de vida. **Surgical & Cosmetic Dermatology**, v.3, n.1, 2011. Disponível em:< <http://www.surgicalcosmetic.org.br/detalhe-artigo/109/Estudo-duplo-cego-e-randomizado-do-peeling-de-acido-retinoico-a-5--e-10--no-tratamento-do-melasma--avaliacao-clinica-e-impacto-na-qualidade-de-vida>>. Acesso em: 14 ago. 2019.

MARQUES, Juliete; TOMAZZONI, Raquel Cristina; FRANÇA, Ana Julia von Borell du Vernay. **Uso do peeling de ácido glicólico no tratamento da pele foto danificada**. Trabalho de Iniciação Científica do Curso Superior de Estética Universidade do Vale do Itajaí - Balneário Camboriú, 2016. Disponível em:< [http://siaibib01.univali.br/pdf/Juliete% 20Marques, %20 Raquel % 20 Cris tina %20Tomazzoni.pdf](http://siaibib01.univali.br/pdf/Juliete%20Marques,%20Raquel%20Cristina%20Tomazzoni.pdf)>. Acesso em: 14 ago. 2019.

MARTINS, Vanessa Cristiane dos Santos; OLIVEIRA, Silvia Patricia. **Estudo dos benefícios do tratamento de melasma por intermédio do ácido kójico associado ao ácido glicólico**. 2015. Disponível em:< [https://tcconline. utp. br/media/tcc/2015/09/ESTUDO-DOS-BENEFICIOS-DO-TRATAMENTO-DE-MELAS MA .pdf](https://tcconline.utp.br/media/tcc/2015/09/ESTUDO-DOS-BENEFICIOS-DO-TRATAMENTO-DE-MELASMA.pdf)>. Acesso em: 03 set. 2019.

MAZON, Vanulza de Fátima Pinto. Utilização do laser no tratamento do melasma. **Revista Maiêutica**, Indaial, v. 1, n. 1, 2017. Disponível em:< [https://publicacao. uniasselvi.com.br/i ndex. php/ article/view/1826](https://publicacao.uniasselvi.com.br/index.php/EIP/article/view/1826)>. Acesso em: 19 jul. 2019.

MEDEIROS, Janielle Kelly Guimarães et al. **Combinação terapêutica no tratamento do melasma**. Cuidarte Enfermagem, v.10, n.2, 2016. Disponível em:< [http://www.webfipa.net/facipa/ner/ sumarios/cuidarte/2016v2/180-187.pdf](http://www.webfipa.net/facipa/ner/sumarios/cuidarte/2016v2/180-187.pdf)>. Acesso em: 03 ago. 2019.

MOURA, Maria Cristiana et al. O uso de ácidos e ativos clareadores associados ao microagulhamento no tratamento de manchas hipercrômicas: estudo de caso. **Revista Científica da FHO, UNIARARAS**, v. 5, n. 2, 2017. Disponível em:< [http:// www . uniararas.br/revistacientifica/\\_ documentos/art.026-2017.pdf](http://www.uni araras.br/revistacientifica/_documentos/art.026-2017.pdf)>. Acesso em: 14 ago. 2019.

MORAIS, Orlando Oliveira et al. O uso de lasers ablativos no tratamento do melasma facial. **Anais Brasileiros de Dermatologia**, v.88, n.2, 2013. Disponível em:< [http://www.ufrgs.br/textecc/ tradu cao / dermatologia/ files/artigos/ laser. pdf](http://www.ufrgs.br/textecc/traducao/dermatologia/files/artigos/laser.pdf)>.Acesso em: 12 fev. 2019.

MOREIRA, Andréia Mateus et al. Estudo duplo cego comparativo entre hidroquinona e extrato de uva-ursina no tratamento do melasma. **Surgical & Cosmetic Dermatology**, v.2, n.2, 2010. Disponível em:< [http://www.bravomed.com.br/wp-content/uploads/2018/04/Estudo-duplo-cego-comparativo-entre-hidroquinona-e-ex tra to-de-uva-ursina-no-tratamento-do-melasma.pdf](http://www.bravomed.com.br/wp-content/uploads/2018/04/Estudo-duplo-cego-comparativo-entre-hidroquinona-e-extrato-de-uva-ursina-no-tratamento-do-melasma.pdf)>.Acesso em: 14 ago. 2019.

MÜLLER, Mariana. **Atenção farmacêutica** – prescrição em doenças dermatológicas. 2016. Disponível em:<[https://www.ictq.com.br/varejo-farma ceu tico/807-atencao-farmacautica-prescricao-em-doencas-dermatologi cas](https://www.ictq.com.br/varejo-farmaceutico/807-atencao-farmacautica-prescricao-em-doencas-dermatologicas)>.Acesso em: 15 ago. 2019.

OLIVEIRA, Camila Fernanda; RICCI, Rita de Cássia; RAMOS, Tainá Guidastri. Os efeitos da associação do peeling de diamante à iontoforese com alpha arbutin® para melasma facial. **Revista Científica do Unisalesiano – Lins**, São Paulo, n.12, 2015. Disponível em:< [http://www. salesianolins. br/ univer sitaria /artigos/ no12/ artigo 109.pdf](http://www.salesianolins.br/universitaria/artigos/no12/artigo109.pdf)>.Acesso em: 03 maio 2019.

PIANA, Mariana; CANTO, Gisele Scotti. Atenção farmacêutica em dermatologia: fármacos e antiacneicos. **Saúde (Santa Maria)**, v.36, n.2, 2010. Disponível em:< [https:// periodicos.ufsm.br/revistasaude/article/view/2488](https://periodicos.ufsm.br/revistasaude/article/view/2488) >. Acesso em: 12 ago. 2019.

PIRES, Camila Almeida; PANCOTE, Camila Garcel. **Prevenção e tratamento do melasma na gestação**. 2017. Disponível em:< <http://unilago.edu.br/revista-medicina/artigo/2017/5-prevencao-e-tratamento-do-melasma-na-gestacao.pdf>>. Acesso em: 24 jul. 2019.

PONTES, Caroline Gomes; MEJIA, Dayana Priscila Maia. **Ácido Kójico no Tratamento do Melasma**. Pós-graduação em Dermatofuncional – Faculdade Cambury, 2014. Disponível em:< [https://portalbiocursos.com.br/ohs/data/docs/18/113\\_-\\_Acido\\_KYjico\\_no\\_Tratamento\\_do\\_Melasma.pdf](https://portalbiocursos.com.br/ohs/data/docs/18/113_-_Acido_KYjico_no_Tratamento_do_Melasma.pdf)>. Acesso em: 12 ago. 2019.

PURIM, Kátia Sheylla Malta; AVELAR, Maria Fernanda de Santana. Fotoproteção, melasma e qualidade de vida em gestantes. **Revista Brasileira de Ginecologia e Obstetrícia**, Rio de Janeiro, v.34, n.5, 2012. Disponível em:< [http://www.scielo.br/scielo.php?script=sci\\_arttext&pid=S0100-72032012000500007](http://www.scielo.br/scielo.php?script=sci_arttext&pid=S0100-72032012000500007)>. Acesso em: 27 jul. 2019.

URASAKI, Maristela Belletti Mutt. Conhecimento, atitude e prática da equipe de saúde sobre melasma na gravidez. **Avances em Enfermagem**, v.36, n.1, 2018. Disponível em:< <http://www.scielo.org.co/pdf/aven/v36n1/0121-4500-aven-36-01-00040.pdf>>. Acesso em: 27 jul. 2019.

URASAKI, Maristela Belletti Mutt; MANDELBAUM, Maria Helena Sant Ana; BARRETO, Carina Pinheiro. Manchas na pele em mulheres no ciclo gravídico puerperal. **Revista Enfermagem UERJ**, Rio de Janeiro, v.20, 2012. Disponível em:< <http://www.facenf.uerj.br/v20nesp1/v20e1a02.pdf>>. Acesso em: 25 mar. 2019.

SALDAÑA, Leonardo Sánchez. Melasma. **Dermatologia**, Peru, v.23, n.1, 2013. Disponível em:< [http://sisbib.unmsm.edu.pe/BVRevistas/dermatologia/v23\\_n1/pdf/a01v23n1.pdf](http://sisbib.unmsm.edu.pe/BVRevistas/dermatologia/v23_n1/pdf/a01v23n1.pdf)>. Acesso em: 12 ago. 2019.

SALLES, Fernanda Almeida; SOUZA, Maria Dovaneide. Fisiopatologia do melasma e tratamentos: Uma Causa Possível. **Revista Conexão Eletrônica**, Três Lagoas, MS, v. 15, n. 1, 2018. Disponível em:< [revistaconexao.aems.edu.br/wp-content/plugins/.../download.php?id...](http://revistaconexao.aems.edu.br/wp-content/plugins/.../download.php?id...) >. Acesso em: 02 ago. 2019.

SALLES, Jaqueline Gonçalves; UNO, Jéssica Cristina Satico; RIBEIRO, Vivian Maria Souza de Carvalho. **Melasma: Uma abordagem geral e a utilização do ácido tranexâmico como forma de tratamento**. Faculdade IBECO, 2015. Disponível em:< <http://ibeco.com.br/blog/melasma-uma-abordagem-geral-e-a-utilizacao-do-acido-tranexamico-como-forma-de-tratamento/>>. Acesso em: 02 ago. 2019.

SANTANA, Giovanna Lissa Souza; ARAÚJO, Jaqueline Benati Bruno. O uso do ácido glicólico no tratamento do melasma. **Revista Conexão Eletrônica**, Três Lagoas, MS, v. 15, n. 1, 2018. Disponível em:<>. Acesso em: 12 ago. 2019.



SANTOS, Vitor Vizzaccaro, SAPUCAIAA, Nayara Silva; SANTOS, Solange Teixeira Soares. **Evolução do melasma e seus tratamentos magistrais**. 15º Congresso Nacional de Iniciação Científica, 2015. Disponível em: < <http://conic-se mesp.org.br/anais/files/2015/trabalho-1000019418.pdf>>. Acesso em: 11 jul. 2019.

SILVA, Adriana; PINHEIRO, Lívia Mara Gomes. Ácido Ascórbico e Eletroterapia – Terapia Combinada no Tratamento do Melasma: Uma Revisão da Literatura. **Id on Line Revista Multidisciplinar e de Psicologia**, v.12, n. 40, 2018. Disponível em: < [https://www.researchgate.net/publication/325494889\\_Acido\\_Ascorbico\\_e\\_Eletroterapia\\_-\\_Terapia\\_Combinada\\_no\\_Tratamento\\_do\\_Melasma\\_Uma\\_Revisao\\_da\\_Literatura](https://www.researchgate.net/publication/325494889_Acido_Ascorbico_e_Eletroterapia_-_Terapia_Combinada_no_Tratamento_do_Melasma_Uma_Revisao_da_Literatura)>. Acesso em: 02 ago. 2019.

SILVA, Dara Maria Sarambeli et al. **O estudo de uma formulação despigmentante no tratamento de melasma facial**. 17º Congresso Nacional de Iniciação Científica, 2017. Disponível em: < <http://conic-semesp.org.br/anais/files/2017/trabalho-1000024575.pdf>>. Acesso em: 12 ago. 2019.

SILVA, R.C.V.L et al. A utilização dos despigmentantes no tratamento de melasmas: uma revisão sistemática. **Revista Interdisciplinar de Ciências Médicas**, 2012. Disponível em: < <https://gpicursos.com/interagin/gestor/uploads/trabalhos-feirahospitalarpiaui/b2d1ca293440266c7ae7a756b9671dc3.pdf>>. Acesso em: 12 ago. 2019.

SOCIEDADE BRASILEIRA DE DERMATOLOGIA (SBD). **Como prevenir o câncer da pele**. 2016. Disponível em: <<http://www2.sbd.org.br/dermatologia/doencas-da-pele/sobre-o-cancer-da-pele/como-prevenir-o-cancer-da-pele/>>. Acesso em: 25 out. 2019.

SOCIEDADE BRASILEIRA DE DERMATOLOGIA (SBD). **Melasma**. 2017a. Disponível em: <<https://www.sbd.org.br/dermatologia/pele/doencas-e-problemas/melasma/13/>>. Acesso em: 15 jun. 2019.

SOCIEDADE BRASILEIRA DE DERMATOLOGIA (SBD). **Cuidados diários com a pele**. 2017b. Disponível em: < <https://www.sbd.org.br/dermatologia/pele/cuidados/cuidados-diarios-com-a-pele/>>. Acesso em: 25 out. 2019.

SOCIEDAD ESPAÑOLA DE FARMACIA FAMILIAR Y COMUNITARIA (SEFAC). **Protocolos de actuación en la farmacia ante los principales problemas dermatológicos**. 2016. Disponível em: < [https://www.clubdelafarmacia.com/wp-content/uploads/files\\_mf/protocoloactuacionfarmaciasproblemadermatologica.pdf](https://www.clubdelafarmacia.com/wp-content/uploads/files_mf/protocoloactuacionfarmaciasproblemadermatologica.pdf)>. Acesso em: 12 ago. 2019.

SOUZA, Leticia Carvalho, AMURIM, Nathália Pereira, GRIGNOLI, Laura Cristina Marretto Esquissato. O Uso Associado do Ácido Kójico e Ácido Glicólico como Alternativa à Hidroquinona no Tratamento de Melasma. **Revista Científica Multidisciplinar Núcleo do Conhecimento**, v.2, 2018. Disponível em: < <https://www.nucleodoconhecimento.com.br/wp-content/uploads/artigo-cientifico/pdf/tratamento-de-melasma.pdf>>. Acesso em: 12 ago. 2019.

SPADAFORA, Maria Claudia Fonseca de Almeida et al. Os benefícios dos despigmentantes para o tratamento do melasma e rejuvenescimento facial. **Revista**

**Saúde em Foco**, n. 11, 2019. Disponível em: <[http://portal.unisepe.com.br/unifia/wp-content/uploads/sites/10001/2019/05/054\\_OS-BENEF%C3%8DCIOS-DOS-DESP-IG-MENTANTES-PARA-O-TRATAMENTO-DO-MELASMA-E-REJUVENESCIMENTO-FACIAL.pdf](http://portal.unisepe.com.br/unifia/wp-content/uploads/sites/10001/2019/05/054_OS-BENEF%C3%8DCIOS-DOS-DESP-IG-MENTANTES-PARA-O-TRATAMENTO-DO-MELASMA-E-REJUVENESCIMENTO-FACIAL.pdf)>. Acesso em: 02 ago. 2019.

ZDEBSKI, Ana Claudia et al. Utilização do ácido glicólico a 10% para revitalização de peles maduras. **Revista Thêma et Scientia**, v. 4, n. 1, 2014. Disponível em: <<https://www.fag.edu.br/upload/arquivo/1431177663.pdf>>. Acesso em: 02 ago. 2019.



## RELATÓRIO DE REVISÃO NO ANTIPLÁGIO

**ALUNO:** Geanir Sarudakis Souza

**CURSO:** Farmácia

**DATA DE ANÁLISE:** 20.11.2019

### RESULTADO DA ANÁLISE

#### Estatísticas

Suspeitas na Internet: **12,75%**

Percentual do texto com expressões localizadas na internet

Suspeitas confirmadas: **5,23%**

Confirmada existência dos trechos suspeitos nos endereços encontrados

Texto analisado: **89,62%**

*Percentual do texto efetivamente analisado (frases curtas, caracteres especiais, texto quebrado não são analisados).*

Sucesso da análise: **100%**

*Percentual das pesquisas com sucesso, indica a qualidade da análise, quanto maior, melhor.*

Analisado por Plagius - Detector de Plágio 2.4.11 quarta-feira, 20 de novembro de 2019 15:04

### PARECER FINAL

Declaro para devidos fins, que o trabalho da acadêmica **GEANIR SARUDAKIS SOUZA**, n. de matrícula **16626** do curso de Farmácia, foi **APROVADO** na análise final de plágio, realizada em conjunto com a professora orientadora Jucélia da Silva Nunes.

Obs.: Informamos que cada aluno tem direito a passar pelo *software* de antiplágio 3 (três) vezes, sendo que, para cada vez, deverá ter feito as correções solicitadas. Para aprovação, o trabalho deve atingir menos de 10% no resultado da análise, e em caso de mais de 10%, o trabalho estará sujeito a uma última análise em conjunto com o professor orientador e a bibliotecária para emissão do parecer final, visto que o *software* pode apresentar um resultado subjetivo.

(assinado eletronicamente)  
**HERTA MARIA DE AÇUCENA DO N. SOEIRO**  
*Biblioteca Júlio Bordignon*  
Faculdade de Educação e Meio Ambiente



## Geanir Sarudakis Souza


Endereço para acessar este CV: <http://lattes.cnpq.br/1985129237311976>

ID Lattes: **1985129237311976**

Última atualização do currículo em 14/09/2019

Possui ensino-medio-segundo-graupelo E.E.E.F.M.Ricardo Cantanhede(2004). **(Texto gerado automaticamente pela aplicação CVLattes)**

## Identificação

<b>Nome</b>	Geanir Sarudakis Souza
<b>Nome em citações bibliográficas</b>	SOUZA, G. S.
<b>Lattes iD</b>	 <a href="http://lattes.cnpq.br/1985129237311976">http://lattes.cnpq.br/1985129237311976</a>

## Endereço

## Formação acadêmica/titulação

<b>2015</b>	Graduação em andamento em Farmácia. Faculdade de Educação e Meio Ambiente, FAEMA, Brasil.
<b>2002 - 2004</b>	Ensino Médio (2º grau). E.E.E.F.M.Ricardo Cantanhede, E.E.E.F.M.R.C, Brasil.

## Idiomas

<b>Espanhol</b>	Compreende Bem, Fala Bem, Lê Bem, Escreve Razoavelmente.
-----------------	--

## Produções

### Produção bibliográfica